



# ICHTHYOLOGY

## *Anatomi Pada Ikan*

Doni Ferdiansyah, S.Kel., M.M  
Mohammad Taufiq Hidayat, S.P., M.M



**ICHTHYOLOGY**  
Anatomi Pada Ikan



# **ICHTHYOLOGY**

*Anatomi Pada Ikan*

**Penulis;**

**Doni Ferdiansyah, S.Kel., M.M**

**Mohammad Taufiq Hidayat, S.P., M.M**

**Penerbit:**

**Alineaku**



**ICHTHYOLOGY**  
Anatomi Pada Ikan

**Judul**

ICHTHYOLOGY  
Anatomi Pada Ikan

**Penulis**

Doni Ferdiansyah, S.Kel., M.M  
Mohammad Taufik Hidayat, S.P., M.M

**Pemeriksa Aksara**

Dr. Sugiono, S.Pi., M.P

**Tata letak**

Banu Setiawan

**Desain Sampul**

Banu Setiawan

Diterbitkan Oleh:

**Alineaku**

**ISBN:**

978-623-99285-8-2 (PDF)



**ICHTHOLOGY**  
Anatomi Pado Ikan

## **Alineaku**

Jl. Segoroyoso, Dahromo 1, Karanggayam, Pleret, Bantul, Yogyakarta

Email: [alineaku15@gmail.com](mailto:alineaku15@gmail.com)

Facebook: [www.facebook.com/sahabatmenulisalineaku](http://www.facebook.com/sahabatmenulisalineaku)

Instagram: [@alineaku.official](https://www.instagram.com/alineaku.official) Website: [www.alineaku.co.id](http://www.alineaku.co.id)

Hak cipta dilindungi undang-undang

*All right reserved*



# Daftar Isi

<b>Daftar Isi.....</b>	<b>V</b>
<b>Daftar Gambar .....</b>	<b>VI</b>
<b>I. PENDAHULUAN.....</b>	<b>1</b>
<b>II. PERALATAN PRAKTIKUM.....</b>	<b>5</b>
1. MORPHOLOGI DAN ANATOMI .....	9
2. SISTEM KULIT .....	43
3. SISTEM URAT DAGING .....	56
4. SISTEM RANGKA .....	70
5. SISTEM PENCERNAAN.....	85
6. SISTEM PERNAPASAN .....	99
7. SISTEM PEREDARAN DARAH .....	109
8. SISTEM SARAF .....	128
9. SISTEM UROGENITALIA .....	135
10. SISTEM EMBRIOLOGI.....	145
<b>DAFTAR PUSTAKA.....</b>	<b>162</b>
<b>Lampiran. Laporan Praktikum .....</b>	<b>165</b>



# Daftar Gambar

Gambar	hal
Gambar 3. Bentuk Pola dasar ikan.....	11
Gambar 4. Ikan sepat siam dan ikan belut dengan.....	12
Gambar 5. Bentuk- bentuk tubuh ikan.....	15
Gambar 6. Bentuk Non Billateral simetris seperti ikan sebelah	16
Gambar 7. Sea horse ( <i>Fam. Syntnathidae</i> ).....	17
Gambar 8. Morphologi berbagai jenis ikan.....	20
Gambar 9. Bagian Kepala/Caput ikan .....	22
Gambar 10. Bentuk-bentuk mulut ikan .....	23
Gambar 11. Bentuk-bentuk sungut ikan.....	25
Gambar 12. Sirip ikan.....	26
Gambar 13. Macam-macam sirip ikan.....	28
Gambar 14. Morphologi dan jenis- jenis sirip ikan.....	29
Gambar 15. Macam-macam linea lateralis/gurat sisi .....	30
Gambar 16. Macam tipe sirip ekor .....	33
Gambar 17. Ciri-ciri khusus pada ikan.....	35
Gambar 18. Anatomi berbagai jenis ikan.....	41
Gambar 19. Penampang melintang kulit .....	46
Gambar 20. Pola urat daging bergaris .....	57
Gambar 21. Penampang melintang UD bergaris .....	58
Gambar 22. Pola UD bergaris ikan tulang rawan & sejati.....	63
Gambar 23. Rangka ikan karper.....	71



Gambar 24. Rangka tulang tengkorak .....	75
Gambar 25. Rangka visceral .....	78
Gambar 26. Alat-alat pencernaan makanan.....	91
Gambar 27. Proses pernafasan ikan .....	101
Gambar 28. Organ pernafasan ikan .....	104
Gambar 29. Posisi jantung dan aliran darah ikan .....	111
Gambar 30. Jantung dan bagian-bagiannya. ....	112
Gambar 31. Sistem peredaran darah vena.....	117
Gambar 32. Aliran darah ikan .....	118
Gambar 33. Sel darah merah dan sel darah putih .....	119
Gambar 34. Sistem peredaran darah ikan .....	123
Gambar 35. Jantung dan bagian-bagiannya.....	131
Gambar 36. Alat kelamin ikan .....	136
Gambar 37. Alat kelamin ikan jantan dan betina.....	139
Gambar 38. Sel telur dalam ovary .....	141
Gambar 39. Proses pemijahan ikan .....	142
Gambar 40. Tahapan perkembangan telur .....	149
Gambar 41. Tahapan perkembangan sel, telur, & benih .....	152





## I. PENDAHULUAN

Ichthyologi merupakan cabang ilmu hayati (Biologi) tepatnya ilmu Zoologi (Binatang), Asal dari bahasa Yunani ICHTHYOLOGIA, yang berasal dari kata ICHTHYES = ikan LOGOS = ilmu/ajaran Ilmu yang khusus mempelajari tentang ikan dengan segala aspeknya.

Ikan merupakan binatang vertebrata yang berdarah dingin (*poikilotherm*), hidup di dalam lingkungan air, pergerakan dan keseimbangan tubuhnya terutama menggunakan sirip dan umumnya bernafas dengan insang.

Adapun tujuan praktikum ichthyologi adalah merupakan mata kuliah dasar yang meliputi kegiatan kuliah dan praktikum, dimana praktikum bertujuan untuk lebih memahami, menghayati dan melengkapi materi-materi yang dikuliahkan. Pemahaman materi-materi yang dipraktikkan diharapkan dapat menunjang dan membantu mahasiswa dalam mempelajari ilmu-ilmu lain dalam mata kuliah selanjutnya.

Materi praktikum sangat terbatas pada materi-materi yang memungkinkan untuk dapat dipraktikkan, karena terbatasnya fasilitas serta bahan yang tersedia.

Materi yang akan dipraktikkan tersebut antara lain :

a. Morfologi dan anatomi ikan secara umum.

Praktikum morfologi adalah bertujuan untuk mengenal bentuk-bentuk luar ikan termasuk bagianbagiannya seperti bentuk tubuh, bentuk mulut, posisi dan tipe sirip, bentuk sirip ekor, bentuk *linea latelaris* (garis rusuk) dan beberapa ciri khas pada ikan seperti finlet, adipose fin, scute dsb. Sedangkan praktikum anatomi ikan secara umum untuk melihat letak dan posisi organ-organ dalam tubuh ikan seperti hati, jantung, gonad, alat pencernaan dan lain-lain.

b. Sistem kulit atau intergumen adalah praktikum yang bertujuan untuk melihat struktur kulit luar sebagai penutup tubuh pada ikan seperti kulit, sisik dan berbagai kelenjar yang bermuara pada kulit antara lain kelenjar racun.



- c. Sistem urat daging adalah praktikum yang bertujuan untuk melihat letak dan jenis-jenis urat daging yang terdapat pada ikan.
- d. Sistem rangka adalah praktikum yang bertujuan untuk melihat bagian-bagian dari tulang yang membentuk rangka sebagai penegak tubuh ikan.
- e. Sistem pencernaan makanan adalah praktikum yang bertujuan untuk melihat bagian-bagian dari alat pencernaan pada beberapa golongan ikan.
- f. Sistem pernapasan adalah praktikum yang bertujuan untuk melihat alat-alat yang digunakan oleh ikan untuk bernapas dalam proses pernapasan dan hal lain termasuk insang dan alat pernapasan tambahan pada beberapa jenis ikan tertentu.
- g. Sistem peredaran darah adalah praktikum yang bertujuan untuk melihat alat-alat yang digunakan dalam peredaran darah, dalam hal ini adalah jantung dan bagian-bagiannya.
- h. Sistem saraf adalah praktikum yang bertujuan untuk melihat bagian-bagian dari pusat saraf dan bagian dari saraf lainnya.



- i. Sistem urogenitalia adalah praktikum yang bertujuan untuk melihat alat-alat yang digunakan dalam proses ekskresi dan proses reproduksi ikan.
- j. Sistem embriologi adalah praktikum untuk melihat perkembangan dari telur dari sejak telur dibuahi hingga telur menetas menjadi larva.



## II. PERALATAN PRAKTIKUM

Untuk dapat melihat organ-organ dalam pada tubuh ikan, maka harus melakukan pembedahan. Untuk dapat memperoleh organ bagian dalam yang dapat diamati dalam keadaan baik, maka perlu diketahui prosedur dan tata cara pembedahan dan disamping itu harus tersedia alat-alat bedah yang dapat berfungsi dengan baik. Alat-alat bedah yang diperlukan untuk pembedahan antara lain:

- a. Baki (*disecting pan*), yaitu alat untuk meletakkan organisme (ikan) yang akan dibedah.
- b. Pisau bedah (*scalpel*), pisau ini digunakan untuk membedah bagian tertentu pada tubuh terutama jika gunting sulit digunakan.
- c. Pinset (*forceps*), pinset ini ada dua macam yaitu yang berujung lurus (*straight and forceps*) dan yang berujung melengkung (*curved and forceps*). Pinset ini berguna untuk mengambil organ yang akan diamati, menahan bagian tertentu pada waktu pembedahan dan sebagainya.



- d. Gunting bedah (*disecting scissors*), gunting ini digunakan untuk membedah pada bagian-bagian tertentu dari tubuh.
- e. Jarum bertangkai (*disecting noodle*), alat ini berguna untuk mengambil organ yang berukuran kecil yang sulit diambil dengan menggunakan pinset.
- f. Lensa pembesar (*hand lens*), alat ini digunakan terutama untuk melihat organ-organ yang berukuran kecil atau untuk dapat melihat lebih jelas bagian tertentu dari suatu organ.
- g. Jarum penusuk (*disecting pins*), yaitu alat untuk menahan (memaku) organ atau bagian tubuh agar berada pada posisi yang diinginkan.
- h. Tabung contoh (*specimen jars*), yaitu alat untuk tempat menyimpan contoh yang akan atau telah diamati.
- i. Untuk lebih jelasnya beberapa alat-alat praktikum ichthyologi yang akan digunakan sebagai gambar berikut :



Gambar 1. Alat-alat yang digunakan untuk praktikum

Disamping alat-alat bedah tersebut di atas peralatan lainnya yang diperlukan dalam praktikum ini yaitu alat pencatat hasil pengamatan: pensil, pensil berwarna, penggaris, penghapus, buku gambar dan kain lap.



Gambar 2. Ikan Karper (*Cyprinus carpio*)

**Ichthyology** merupakan ilmu/ajaran yang khusus mempelajari tentang ikan dengan segala aspeknya. Karena luasnya cakupan ilmu ichthyologi, maka dibagi menjadi dua jilid yaitu :

1. Ichthyologi I berisi tentang morfologi & anatomi serta 10 sistem organ dan
2. Ichthyologi II berisi tentang taksonomi/klasifikasi dan Identifikasi.





# **1. MORFOLOGI DAN ANATOMI**

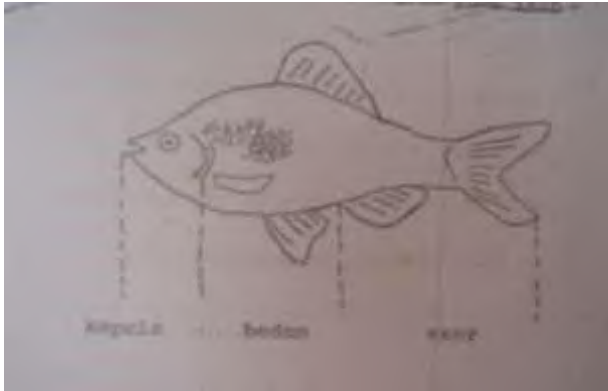
## MORPHOLOGI

Morphologi ialah ilmu yang mempelajari bentuk luar ikan, yang bervariasi, sehingga memudahkan untuk mempelajari dan mengenalnya. Ikan memiliki **POLA DASAR TETAP**, yaitu **KEPALA = BADAN =**

**EKOR**, Bentuk luar sering berubah secara bertahap atau menyolok karena genetik, contoh ikan lidah

(*cynoglossus* sp), dimana pada saat masih larva bentuk tubuhnya bilateral simetris, dan sesudah Dewasa bentuknya menjadi non bilateral simetris.

Tujuan praktikum morfologi ikan adalah untuk mengenal bentuk luar ikan (bentuk tubuh dan ciri-ciri luar lainnya). Dengan demikian diharapkan praktikan mampu membuat deskripsi tentang bentuk-bentuk tubuh ikan.



Gambar 3. Bentuk Pola dasar ikan

Ukuran tiap bagian tubuh ikan sangat bervariasi. Pada beberapa jenis ikan, seperti ikan tambakan, ukuran bagian badan ini sangat pendek, sirip dubur sangat panjang dan permulaan sirip dubur tidak jauh dari bagian kepala. Sedangkan pada ikan belut ukuran bagian badannya ini sangat panjang.



Gambar 4. Ikan sepat siam dan ikan belut dengan ukuran panjang badan yang berbeda.

Dalam mempelajari bentuk luar dari tubuh ikan ini akan dilihat mengenai:

### I. Bentuk tubuh

Bentuk tubuh ikan ada hubungannya dengan tempat dan cara hidup ikan. Secara garis besarnya bentuk tubuh ikan dapat dibagi menjadi :

1. Billateral simetris artinya jika ikan disayat pada bagian tengah-tengah tubuhnya maka akan terbagi



menjadi dua bagian yang sama antara sisi kiri dengan sisi kanan. Bentuk yang bilateral simetris ini terdiri dari :

a. Pipih (*compres*)

Bentuk tubuh yang pipih yaitu bentuk tubuh dimana lebar tubuh lebih kecil dari tinggi dan panjangnya.

Contoh : Ikan sepat (*trichogaster sp*)

Ikan tawes (*puntius javanicus*)

Ikan tambakan (*Helostoma temmincki*)

b. Depres (*picak*)

Bentuk tubuh yang depres yaitu bentuk tubuh dimana lebar tubuh jauh lebih besar dari tingginya.

Contoh : Ikan pari (*dasyatis sp*)

c. Fusiform (*cerutu*)

Pada bentuk ini tinggi tubuh ikan hampir sama dengan lebarnya dan panjang tubuh beberapa kali tingginya. Tubuh hampir meruncing pada kedua ujungnya. Contoh : ikan tongkol (*Euthynnus sp*).

d. Anguilliform



Yaitu bentuk tubuh ikan yang menyerupai belut atau ular.

Contoh : belut (*monopterus albus*), sidat (*anguilla* sp).

e. Filiform (bentuk pipa)

Yaitu bentuk tubuh yang menyerupai pipa.

Contoh : snipe cel (*fam nemichthyidae*), pipe fish (*pseudophallus straksi*).

f. Taeniform atau flatted form

Yaitu bentuk tubuh yang menyerupai pita, tubuh nampak tipis memanjang.

Contoh ; ikan layur (*trichiurus* sp)

g. Sagittiform

Yaitu bentuk tubuh yang menyerupai anak panah.

Contoh : ikan pike (*fam. Esocidae*)

h. Globiform

Yaitu bentuk tubuh yang menyerupai bola.

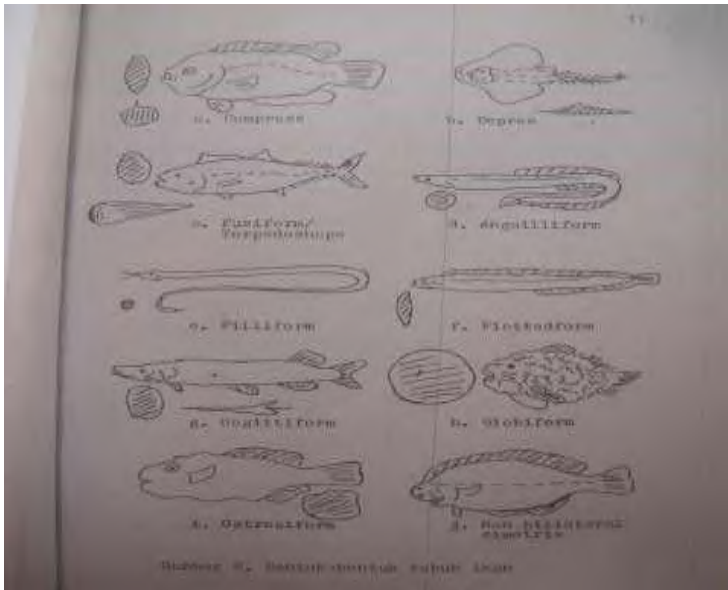
Contoh ikan buntal landak (*diodon histrix*)

i. Ostraciform

Yaitu bentuk tubuh yang menyerupai kotak.



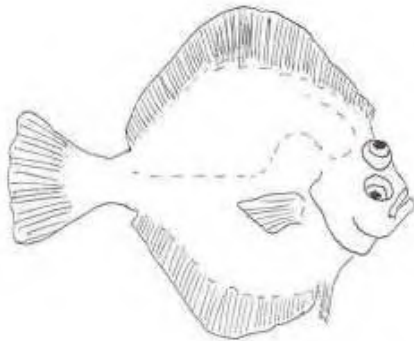
Contoh : ikan buntal (*tetraodon* sp)



Gambar 5. Bentuk- bentuk tubuh ikan



2. Non bilateral simetris adalah bentuk tubuh ikan yang jika dilakukan penyayatan melintang (*cross section*), maka akan nampak perbedaan antara sisi kiri dan sisi kanan. Contohnya : ikan lidah (*Cynoglossus sp*), ikan sebelah (*stetodeus serumei*). Tentu saja tidak semua ikan mempunyai bentuk tubuh seperti diperlihatkan di atas, ada beberapa

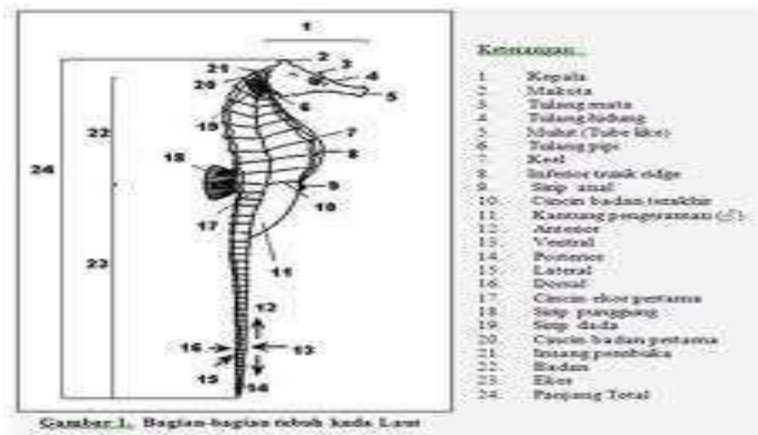


Gambar 6. Bentuk Non Bilateral simetris seperti ikan sebelah





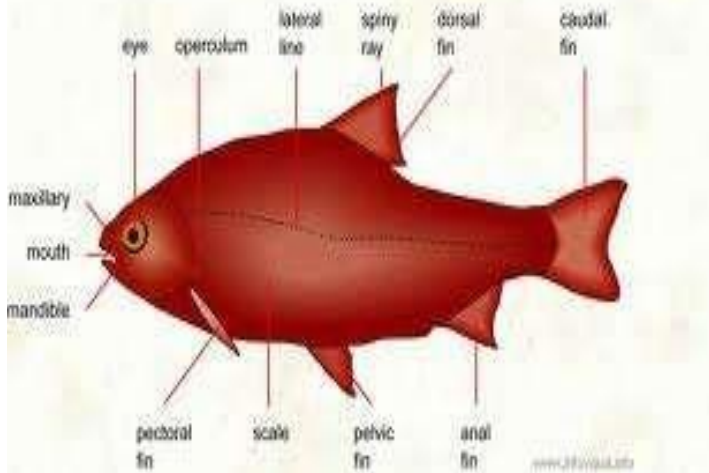
jenis ikan mempunyai bentuk tubuh berbeda dengan di atas misalnya ikan Cowofish/Lactophrys quadiformis (*Fam. Ostraciidae*), Sea horse (*Fam. Syntnathidae*) dan pada jenis ikan Catfish. Pada ikan catfish tubuh dibentuk oleh beberapa kombinasi bentuk antara lain pada bagian kepala berbentuk depres, bagian tubuh fusiform sedangkan bagian ekornya pipih.



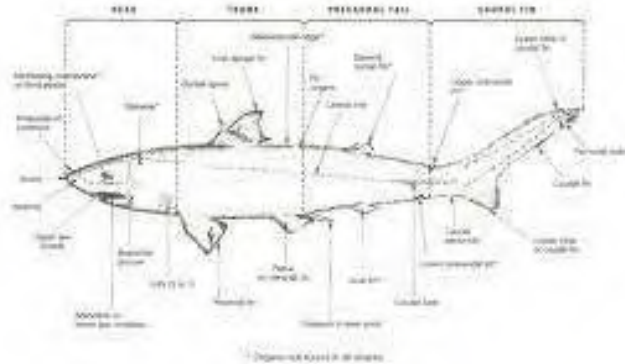
Gambar 7. Sea horse (*Fam. Syntnathidae*)

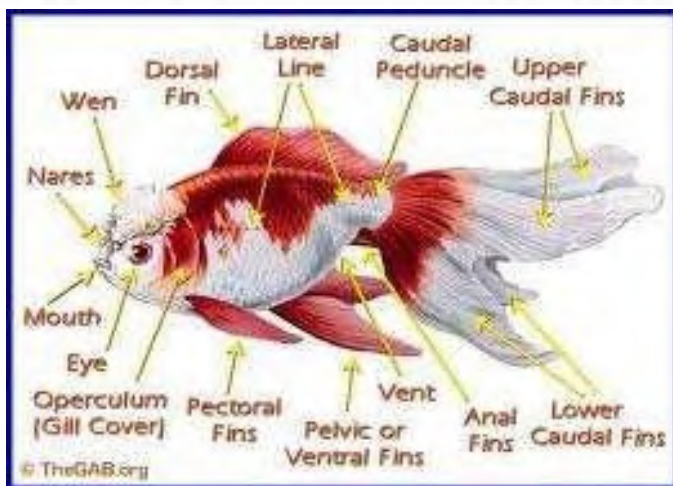
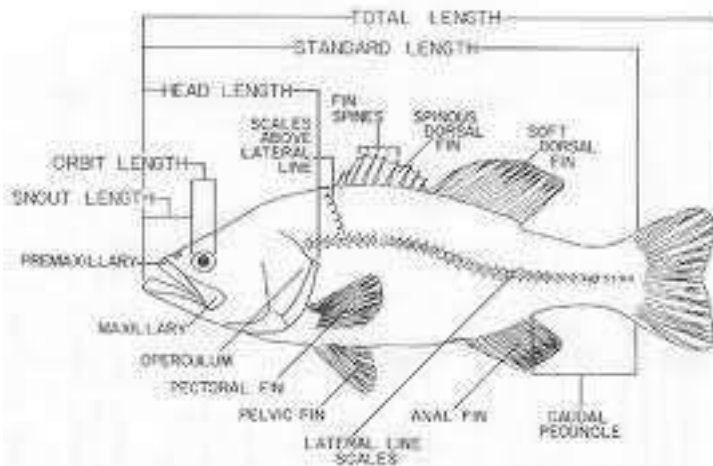



**MORPHOLOGY OF A BONY FISH**



**TERMINOLOGIE ANATOMIQUE GÉNÉRALE DU POISSON**







Gambar 8. Morfologi berbagai jenis ikan

### 1. Bagian kepala/caput :

Kepala atau caput yaitu bgn dari ujung mulut terdepan hingga ujung tutup insang (mulut, rahang atas, bawah, gigi, sungut, hidung, mata, insang, otak & jantung).


Mulut merupakan bagian yang paling depan dari tubuh ikan, dimana bentuk-bentuk mulut bermacam-macam dan biasanya berhubungan erat dengan jenis makanan yang dimakannya. Beberapa contoh bentuk mulut pada ikan antara lain :



- a. Bentuk mulut seperti tabung (*tube like*), contohnya ikan tangkur kuda/sea horse (*Hyphocampus kuda*).
- b. Bentuk mulut seperti paruh (*beak like*), contohnya ikan julung-julung (*Tylosurus* sp).
- c. Bentuk mulut seperti gergaji (*saw like*), contohnya ikan cucut gergaji (*Pristis microdon*).
- d. Bentuk mulut seperti terompet, contohnya *Gnathonemus elephas*.

Berdasarkan pada dapat atau tidaknya disembulkan, maka bentuk mulut ikan dibagi menjadi dua macam yaitu :

- a. Mulut ikan dapat disembulkan, misalnya pada ikan mas/karper (*Cyprinus corpio*).
- b. Mulut tidak dapat disembulkan, misalnya pada ikan lele (*Clarias batrachus*).



Gambar 9. Bagian Kepala/Caput ikan

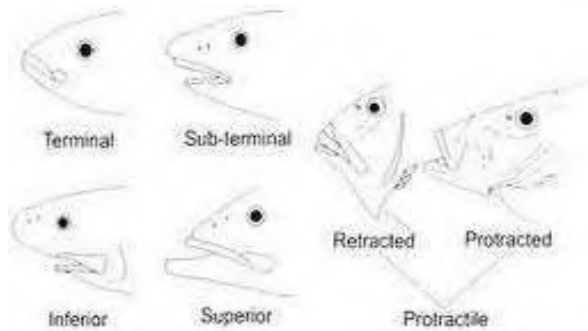
### Posisi mulut :

Posisi mulut pada ikan bermacam-macam antara lain :

- a. Terminal, yaitu posisi mulut terletak di ujung hidung, contoh ikan mas (*Cyprinus carpio*).
- b. Sub terminal yaitu posisi mulut terletak dekat ujung hidung, contohnya ikan kuro (*Eletheranema tetradactylum*).
- c. Superior yaitu posisi mulut terletak di atas hidung, contohnya ikan julung-julung (*Tylosurus*, sp).



- d. Inferior yaitu posisi mulut ikan terletak di bawah hidung, contohnya ikan pari (*Dasyatis* sp).




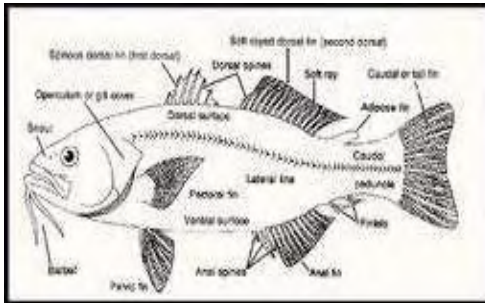
Gambar 10. Bentuk-bentuk mulut ikan

### Sungut /fibrisae:


Sungut pada ikan berfungsi sebagai alat peraba dalam mencari makanan. Sungut ini umumnya terdapat pada ikan-ikan yang aktif mencari makan pada malam hari atau aktif mencari makan di dasar perairan. Misalnya pada ikan mas (*Cyprinus corpio*), ikan lele (*Clarias batrachus*) dan lain-lain. Sungut pada ikan berdasarkan letaknya biasanya terdapat pada bagian hidung, dagu, sudut mulut dan sebagainya. Berdasarkan bentuk sungut pada ikan



juga bermacam-macam antara lain berbentuk rambut, pecut, sembulan kulit dan bulu.



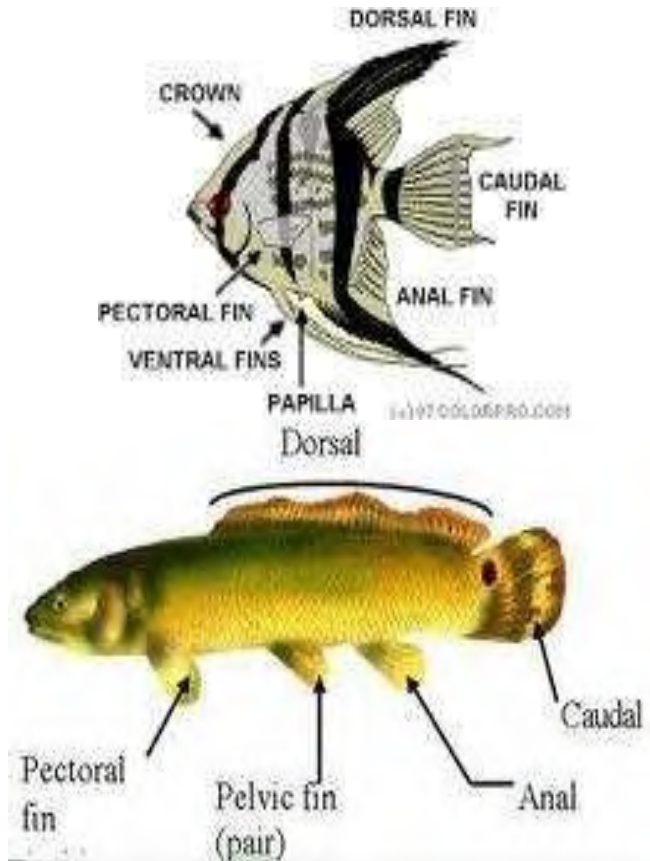




Gambar 11. Bentuk-bentuk sungkut ikan


## 2. Bagian badan / Truncus

Bagian badan/truncus yaitu bagian antara tutup insang paling belakang hingga permulaan sirip dubur, termasuk sirip punggung, sirip dada, sirip perut, serta organ dalam seperti hati, empedu, lambung, usus, gelembung renang dan lain-lain). Ukuran-ukuran badan Ikan sangat bervariasi tergantung definisi bagianbagiannya. Contoh ikan tambakan/helostoma panjang badan sangat pendek, sedangkan panjang ekor sangat panjang. Belut, panjang badannya sangat panjang dan bagian ekornya sangat pendek.



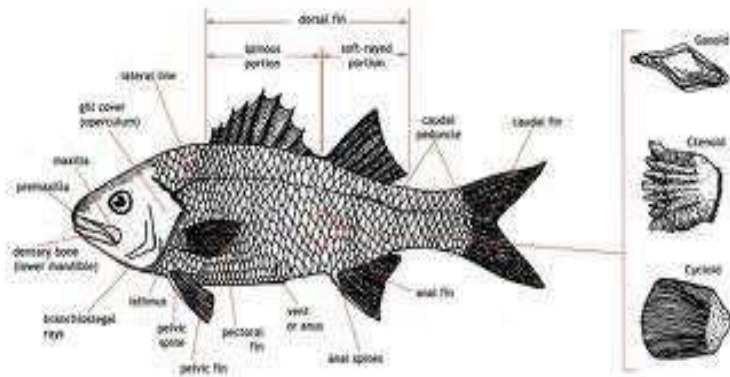
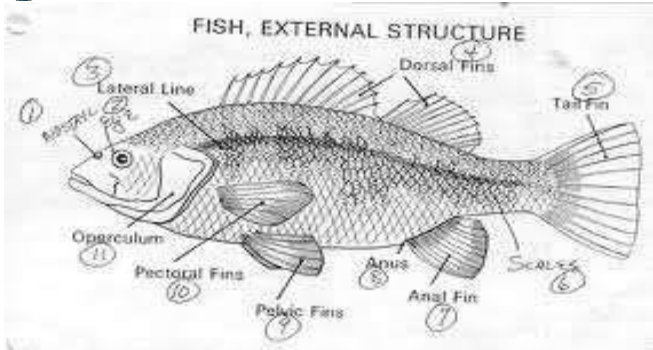
Gambar 12. Sirip ikan





Gambar 13. Macam-macam sirip ikan

Sirip pada ikan ada yang berpasangan atau ganda dan ada yang sirip tunggal. Sirip yang tunggal adalah sirip punggung, sirip ekor dan sirip dubur, sedangkan sirip yang berpasangan adalah sirip dada dan sirip perut.



Gambar 14. Morphologi dan jenis- jenis sirip ikan

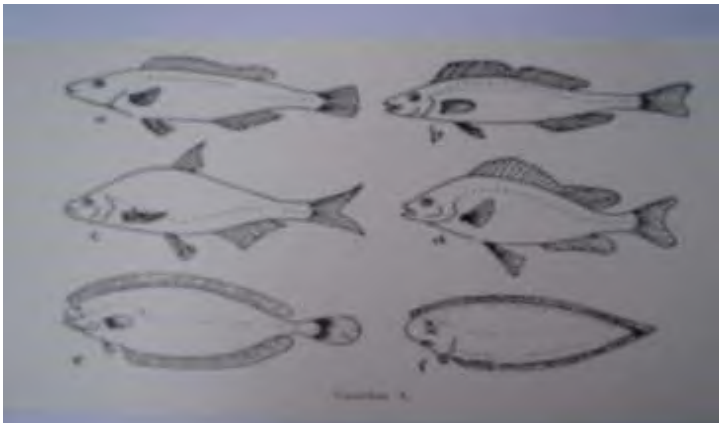
### Linea lateralis/gurat sisi

Linea lateralis adalah garis yang dibentuk oleh pori-pori tubuh ikan yang ditemukan pada ikan bersisik ataupun tidak bersisik. Linea lateralis pada ikan berfungsi untuk mendeteksi/radar keadaan lingkungan dan osmoregulasi. Berdasarkan tempatnya linea lateralis ada yang terletak di atas sirip dada dan ada yang terletak di

bawah sirip dada. Berdasarkan jumlahnya garis rusuk pada ikan ada yang jumlahnya satu buah dan ada yang beberapa buah. Sedangkan jika dilihat dari kelengkapannya, maka ada ikan yang berlinea lateralis lengkap dan ada yang tidak lengkap. Untuk lebih jelasnya letak dan jumlah linea lateralis pada ikan seperti gambar berikut :

### 3. Bagian ekor /Caudal

Bagian ekor/caudal yaitu bagian permulaan sisip dubur hingga ujung paling belakang sirip ekor, termasuk pada bagian ekor terdapat anus, sirip dubur dan sirip ekor. Berdasarkan bentuk luarnya pinna caudalis pada




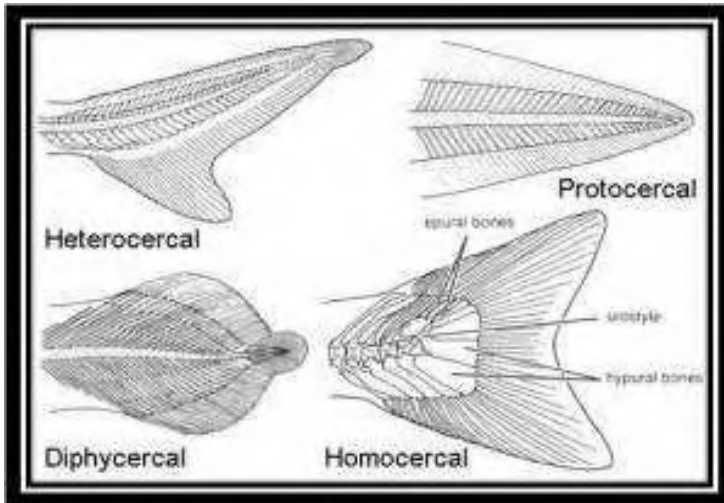
Gambar 15. Macam-macam linea lateralis/gurat sisi

ikan ada beberapa tipe yaitu :

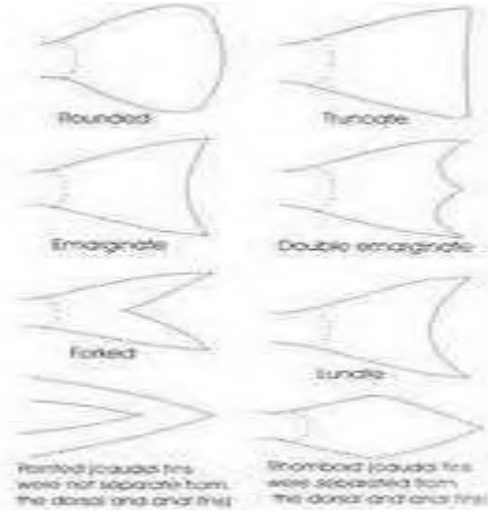
- a. Protocercal adalah bentuk sirip ekor ikan yang bentuknya berpinggiran berlekuk tunggal, misalnya terdapat pada ikan tambakan (*Helostoma temmincki*)
- b. Diphyrcercal
- c. Isocercal
- d. Homocercal, adalah bentuk sirip ikan yang bagian atas dengan bagian bawahnya sama atau simetris atau sering disebut dengan bentuk sabit, misalnya terdapat pada ikan tongkol (*Euthynnus sp*), ikan mas/karper.
- e. Heterocercal adalah bentuk sirip ikan yang tidak sama antara bagian bawah dengan bagian atas, atau tidak simetris, sehingga sirip ekor yang heterocercal dibagi menjadi 2 yaitu :  
Epicercal adalah bentuk sirip ikan yang heterocercal, dimana bentuk sirip ekor bagian atasnya lebih panjang dari bagian bawahnya, misalnya terdapat pada ikan Atlantic sturgeon (*Acipenser oxyrhynchus*), sedangkan bentuk sirip yang hypocercal adalah sebaliknya yaitu



bagian bawah lebih panjang dari pada sirip bagian atas, misalnya terdapat pada ikan Ceracas (*Tylosurus* sp).







Gambar 16. Macam tipe sirip ekor

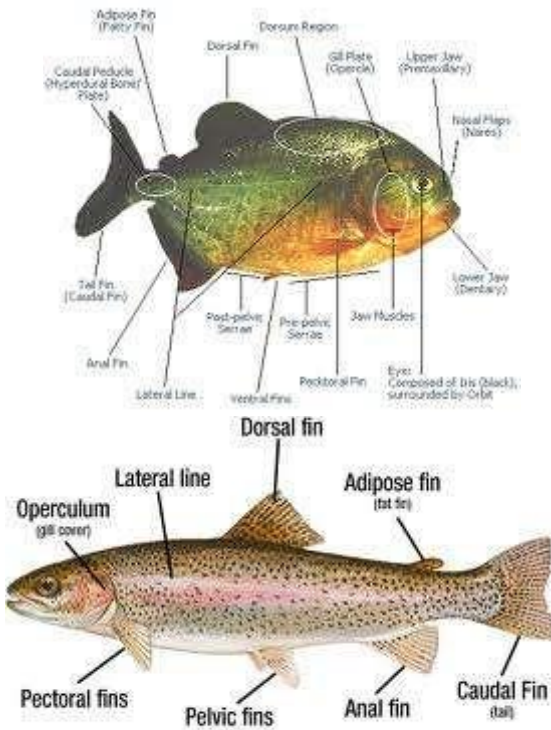

### *Ciri-ciri khusus*

Beberapa jenis ikan mempunyai ciri-ciri khusus pada tubuhnya yang memudahkan untuk mengingatnya. Ciri-ciri tersebut antara lain :

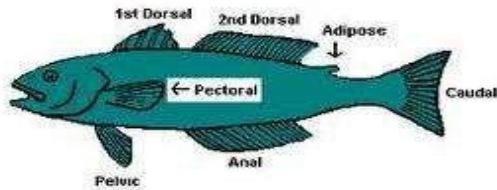
- a. Finlet yaitu sirip kecil yg terdapat dibelakang sirip dubur contoh pada ikan kembung (*Restrelliger sp*), tenggiri (*Scomberomorus sp*).
- b. Scute : Kelopak tebal yang mengeras tersusun spt genteng contoh ikan tembang (*Clupea sp*).
- c. Keel : rigiz kecil yang terdapat pada bagian ekor contoh ikan tongkol (*Scomberidae sp*).



- d. Adifosefin : sirip tambahan yg berupa lapisan lemak yg terdapat dibelakang sirip punggung contoh ikan jambal (*Pangasius* sp).



www.zyfaits.com



Gambar 17. Ciri-ciri khusus pada ikan

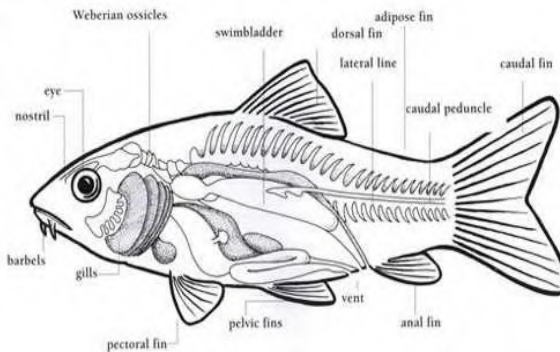
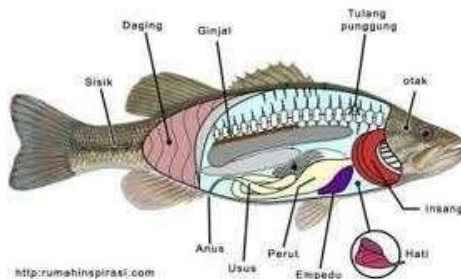
### Prosedur :

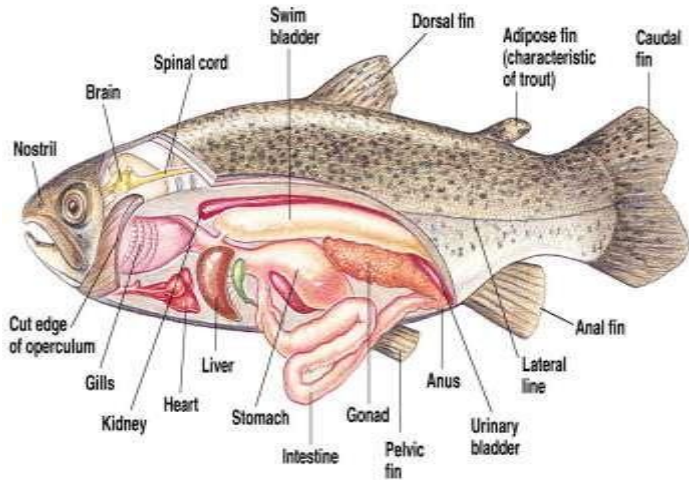
1. Letakan ikan sampel pada baki yang telah disiapkan
2. Sirip-sirip ikan dibuat dengan posisi meregang dengan bantuan paku atau jarum pentul
3. Gambarlah ikan tersebut dan dibuat mirip dengan keadaan aslinya
4. Tunjukkan bagian-bagian morfologi secara lengkap ikan yang diamati dengan bagianbagiannya serta ciri-ciri khusus yang dimiliki.



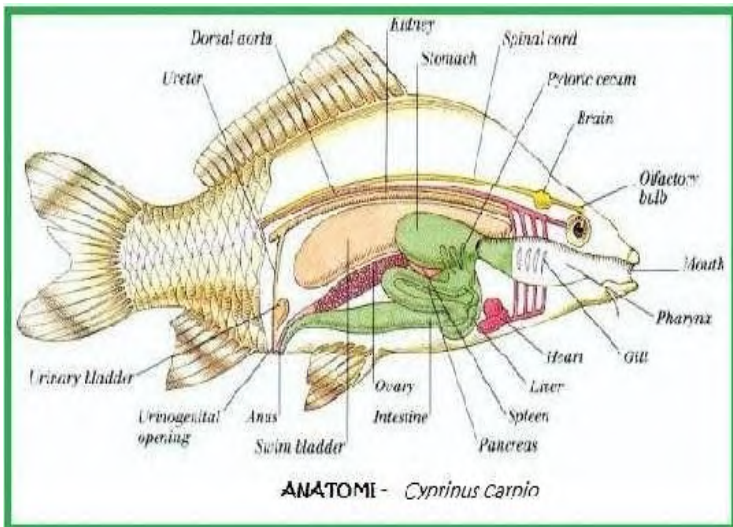
## ANATOMI

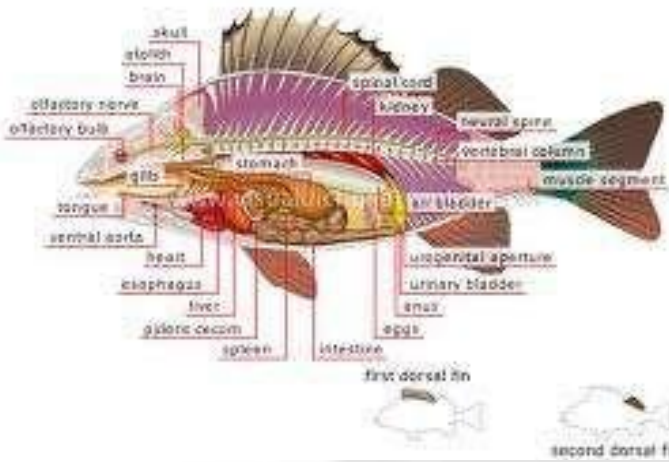
Anatomi adalah ilmu yang mempelajari bagian dalam ikan, dengan tujuan untuk dapat mempelajari gejala penyakit yang sedang dialami ikan. Dengan demikian praktikum anatomi ini bertujuan untuk mengetahui bentuk-bentuk organ dalam ikan serta melihat posisinya dalam tubuh ikan tersebut.



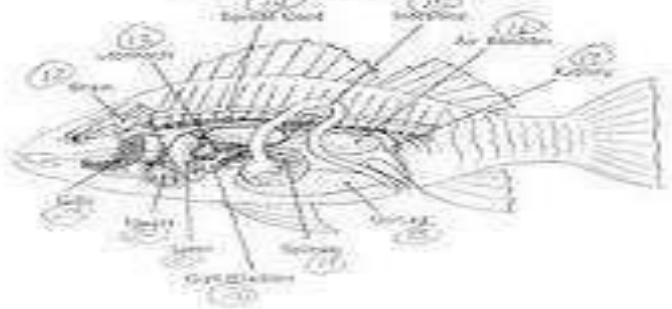


Copyright © Pearson Education, Inc., publishing as Benjamin Cummings.





**FISH: INTERNAL STRUCTURE**

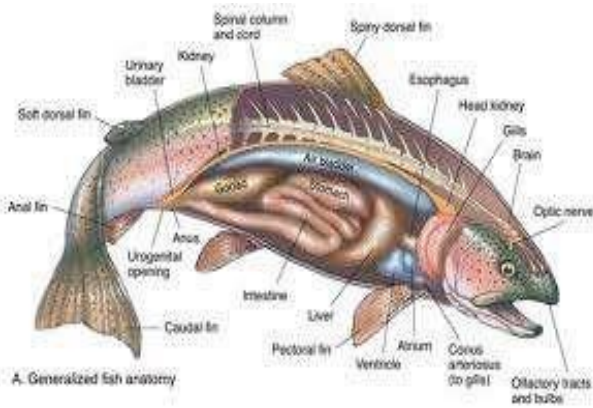
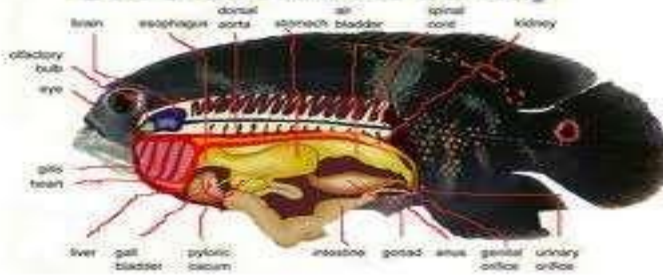




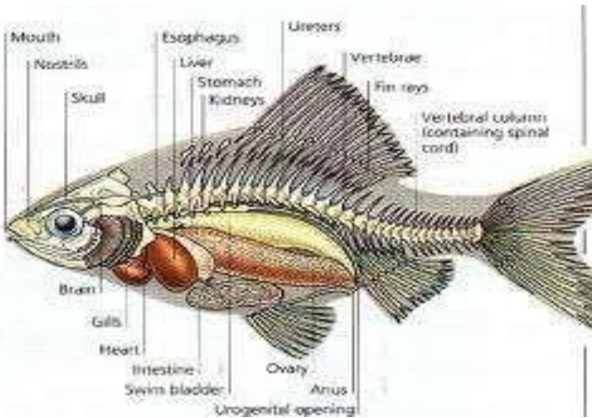




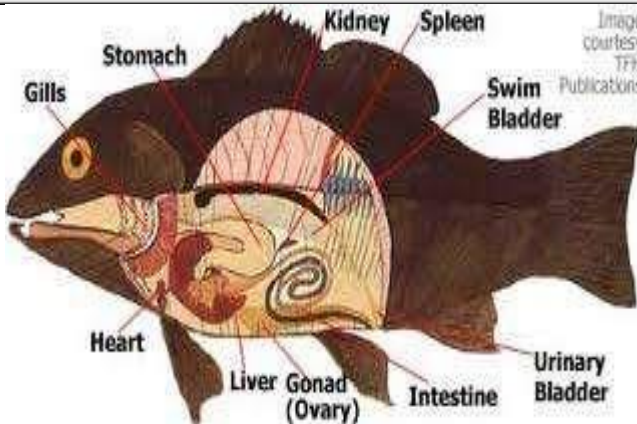
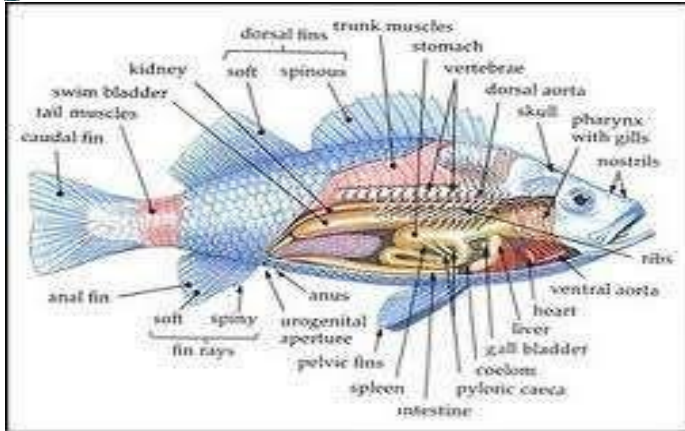
## General Fish Anatomy



A. Generalized fish anatomy







Gambar 18. Anatomi berbagai jenis ikan

### Prosedur :

1. Ambilkan ikan yang sudah disiapkan dan letakkan pada baki, lalu ambillah gunting atau pisau untuk mulai melakukan pembedahan yang dimulai dari anus dengan cara menusuk,



- kemudian menoreh menuju ke arah depan sampai tepat dibawah insang.
2. Selanjutnya dari anus menuju ke dorsal/atas sampai pada sirip punggung.
  3. Begitu selanjutnya dari torehan dibawah insang menuju ke atas sampai ke punggung, sehingga akan terlihat organ-organ dalam ikan.
  4. Organ-organ dalam yang sudah terbuka dengan sempurna, lalu digambar dengan posisi organ seperti posisi aslinya.
  5. Tunjukkan organ-organ dalam yang dapat diamati.



## **2. SISTEM KULIT**

Sistem kulit atau integumen adalah kulit dengan derivat-derivatnya. Derivat-derivat kulit tersebut yaitu sisik, jari-jari sirip, scute, keel, sisik placoid, lendir dan kelenjar racun.

Kulit merupakan pembungkus luar dan berfungsi sebagai garis pertahanan pertama terhadap penyakit dan juga menjaga terhadap-terhadap faktor-faktor luar yang mempengaruhi hidupnya. Dalam beberapa hal kulit dapat juga berfungsi sebagai alat respirasi, ekskresi, dan osmoregulasi.

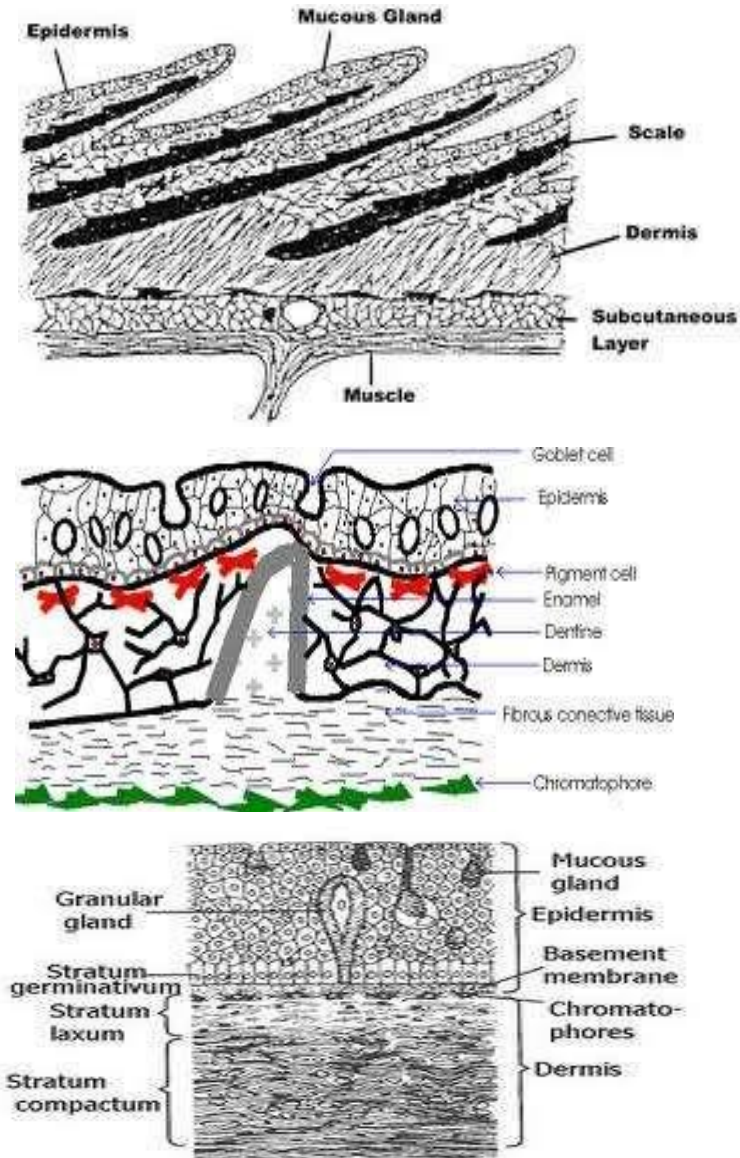
### 1. *Sisik*

Ikan ada yang bersisik dan yang tidak, ikan-ikan yang tidak bersisik biasanya mempunyai lapisan lendir yang tebal pada bagian kulitnya. Bagian sisik yang nampak dari luar disebut Exposed part, sedangkan bagian yang nampak dari luar tersebut adalah bagian posterior, pada bagian ini terdapat zat warna/pigmen (*chromatophora*), sedangkan bagian yang menempel pada kulit (*anterior*) tidak mempunyai pigmen. Di daerah temperate, sisik dapat digunakan untuk menduga umur ikan yaitu dengan

melihat garis tahunan (*annuli*) yang terdapat pada sisik tersebut.

Ada lima tipe sisik pada ikan, yaitu:

- a. Cosmoid, umumnya terdapat pada ikan-ikan primitif, misalnya pada ikan *Latimera sp.*
- b. Gonoid, misalnya terdapat pada ikan *Sturgeon.*
- c. Placoid, bentuk sisik ini seperti duri terdapat pada ikan golongan ikan Chondrichthyes (bertulang rawan), misalnya ikan *cucut.*
- d. Cycloid (sisik lingkaran), umumnya terdapat pada ikan-ikan yang berjari lemah (Malacopterygii) misalnya pada ikan *mas*, ikan *tawes*, ikan *hampal*, dsb.
- e. Ctenoid (sisik sisir), sisik ini mempunyai etenii (duri) pada bagian posterior, umumnya terdapat pada ikan-ikan yang berjari keras (Acanthopterygii), misalnya pada ikan *tambakan*, ikan *sepat*, ikan *belanak*, dan sebagainya.



Gambar 19. Penampang melintang kulit



## 2. Jari-jari sirip

Jari-jari sirip pada ikan ada tiga macam yaitu

a. Jari-jari keras, dengan ciri-ciri

- Sulit dibengkokkan
- P e j a l
- Tidak berbuku-buku

Jari-jari keras ini dapat berupa cucuk, duri atau patil.

b. Jari-jari lemah yaitu jari-jari yang mempunyai ciri-ciri:

- Mudah dibengkokkan
- Berbuku-buku
- Nampak transparan
- Biasanya bercabang pada bagian ujungnya

c. Jari-jari lemah mengeras, dengan ciri-ciri seperti jari lemah tetapi mengalami pengerasan sehingga agak sulit dibengkokkan.

Kegunaan mengetahui jenis-jenis sirip ini terutama sekali untuk keperluan identifikasi ikan.

## *Perumusan jari-jari sirip*

Mengetahui perbendaan antara jari-jari keras, lemah dan lemah mengeras diperlukan dalam perumusan sirip. Notasi yang digunakan dalam perumusan yaitu huruf latin untuk notasi sirip, angka romawi untuk jari-jari keras dan angka arab untuk notasi jari-jari lemah mengeras.

Contoh perumusan sirip :

Pada sirip punggung ikan mas terdapat 4 jari-jari mengeras dan 14 jari-jari lemah, maka perumusan siripnya adalah sebagai berikut : D. 4. 14.

Pada sirip punggung ikan sepat siam terdapat jari-jari keras sebanyak 10 buah dan jari-jari lemah sebanyak 32 buah, maka perumusannya adalah ssebagai berikut : D. X. 32.

Ikan tawes mempunyai satu jari-jari lemah mengeras dan lima jari-jari lemah pada sirip perutnya, maka perumusannya adalah sebagai berikut : V.1. 5.



### 3. Lendir

Kelenjar lendir terdapat pada bagian epidermis, kelenjar ini menghasilkan mucin, zat ini jika kontak air akan membentuk lendir. Fungsi lendir pada ikan antara lain :

- Mengurangi gesekan
- Untuk mencegah infeksi
- Untuk mencegah kekeringan
- Untuk mempertahankan diri
- Untuk membantu dalam proses reproduksi
- Untuk osmoregulasi

### 4. Kelenjar racun

Pada beberapa jenis ikan terdapat kelenjar racun, kelenjar ini akan mensekresikan zat yang bila disuntikkan kepada manusia akan menyebabkan sakit bahkan dapat menyebabkan kematian. Beberapa contoh ikan yang mempunyai kelenjar racun :

- Cucut (*heterodontus francisci*), kelenjar racun pada ikan ini terdapat pada duri sirip.
- Pari (*dasyatis* sp), kelenjar racun ini terdapat pada duri yang terdapat pada sirip ekor.



- Catfishes misalnya bullhead (*ictalurus* sp), kelenjar racun pada ikan ini terdapat pada duri sirip punggung dan sirip dada.

### Prosedur

Untuk dapat melihat secara jelas bagian-bagian dari sisik serta jari-jari sirip maka sisik serta sirip yang akan diamati harus dilihat dibawah kaca pembesar (mikroskop). Untuk memudahkan dalam membandingkan antara lain posterior (*exposed part*) dengan bagian interior (*embedded part*) dari sisik ikan maka sebaiknya dalam mengambil sisik, gunakan pinset dan kemudian sisik dilihat di bawah mikroskop dengan kedudukan bagian anterior berada disebelah kiri dan bagian posterior berada di sebelah kanan, dengan demikian maka kita akan mudah membayangkan seolaholah sisik berada pada kedudukan semula.

### I. Tujuan

Praktikum ini bertujuan untuk mengenal beberapa organ kelengkapan tubuh yang terdapat



pada bagian integumen seperti: tipe sisik, jari-jari sirip, keel dan skute.

## II. Materi

Pada praktikum sistem integumen ini disediakan 8 jenis ikan, yaitu:

- a. Lele (*Clarias batrachus*);
- b. Lepu tembaga (*Synanceja lorrída*);
- c. Sembilang (*Plotosus canius*);
- d. Pari (*Dasyatis sp*);
- e. Ikan Selat (*Caranx leptolepis*)
- f. Kembung (*Rastreliger kanaguta*);
- g. Tawes (*Puntius javanicus*);
- h. Mas (*Cyprinus carpio*).

## III. Prosedur

### A. Struktur Sisik

- 1) Cabutlah selebar sisik pada bagian kanan tubuh ikan yang disediakan dengan menggunakan pinset.



- 2) Bersihkanlah sisik tersebut dari kotoran maupun lendir yang menempel sehingga tampak transparan.
- 3) Letakkanlah sisik tersebut di bawah mikroskop atau kaca pembesar, dengan posisi bagian anterior berada di sebelah kiri dan bagian posterior di sebelah kanan; maka dengan demikian posisi sisik tetap seperti kedudukan semula sebelum dicabut dari tubuh ikan.
- 4) Aturilah tuas mikroskop/kaca pembesar agar tercapai focus yang tepat pada pembesaran yang diinginkan.
- 5) Bila butir 4 telah dilakukan dan dengan cara demikian sisik dapat diamati dengan jelas, gambarlah sisik tersebut dengan bagianbagiannya.
- 6) Sebut bagian-bagian sisik.
  - a. Bandingkan bagian depan dan belakang masing-masing sisik.
  - b. Bandingkan sisik placoid, stenoid, dan sikloid



- c. Bandingkan setiap jenis sisik dari ikan yang satu dengan yang lain.

### *B. Skute dan keel*

- 1) Ambillah ikan selar dan ikan kembung bersihkan dan letakkan di baki preparat dengan posisi kepala ikan di sebelah kiri praktikan.
- 2) Gambarlah kedua ikan tersebut.
- 3) Tunjukkan letak skute dan keel pada kedua ikan tersebut.

### *C. Jari-jari Sirip*

- 1) Cabutlah jari-jari sirip ikan berikut dengan pangkal sirip yang tertanam pada kulit dengan menggunakan pinset. Untuk memudahkan pencabutannya, koreklah kulit di sekitar pangkal jari-jari sirip dengan menggunakan jarum panjang agar terbentuk sebuah lubang.
- 2) Bersihkanlah jari-jari sirip yang telah tercabut dari lendir, selaput, dan kulit yang melekat padanya dan lekatkanlah pada gelas objek.



- 3) Amatilah dengan seksama jari-jari sirip tersebut. Apabila sukar diamati dengan mata telanjang, gunakanlah kaca pembesar.
- 4) Gambarkanlah jari-jari sirip tersebut pada lembar kerja yang telah disediakan dan berikanlah keterangan seperlunya.
  - a. Bandingkanlah masing-masing jenis jarijari antara yang satu dengan yang lainnya dari ikan yang sama.
  - b. Bandingkanlah setiap jenis jari-jari sirip antara ikan yang satu dengan yang lainnya.

#### D. Kelenjar Racun

- 1) Ambillah ikan lele, lepu tembaga, sembilang, dan pari, bersihkan dan letakkan di baki preparat dengan posisi kepala ikan di sebelah kiri praktikan.
- 2) Gambarlah keempat ikan tersebut pada lembar kerja.
- 3) Tunjukkanlah organ bagian tubuh di mana terdapat kelenjar racun.



- 4) Cabutlah duri penyalur racun dengan mengikuti prosedur C<sub>1-2</sub> (jari-jari sirip).
- 5) Ambillah duri tersebut dengan seksama, bila perlu dengan menggunakan kaca pembesar, dan gambarkanlah.
- 6) Adakah perbedaan bentuk antara penyalur racun dari masing-masing ikan.



### **3. SISTEM URAT DAGING**



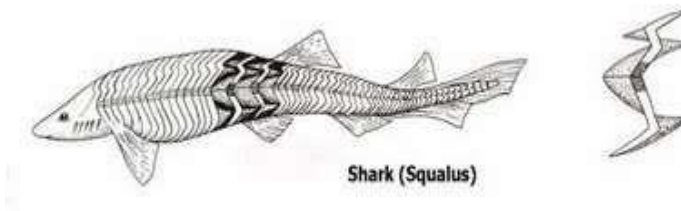


Ikan seperti halnya binatang vertebrata lain pada prinsipnya mempunyai tiga jenis otot yaitu :

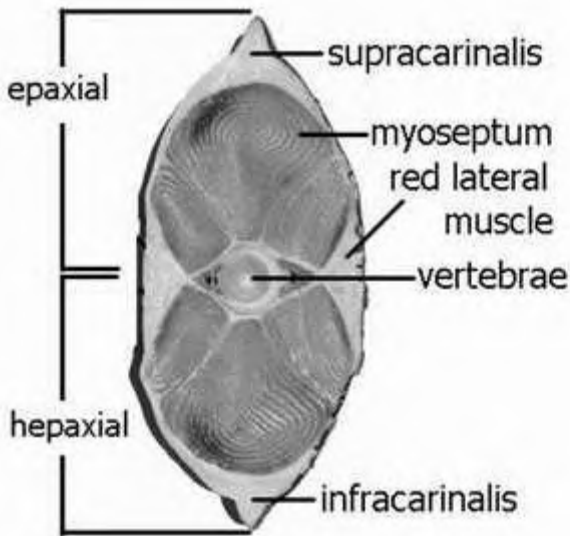
1. Otot licin (*smooth muscle*)
2. Otot bergaris melintang (*skeletal muscle*)
3. Otot jantung (*cardiac muscle*)

Sedangkan berdasarkan cara kerjanya otot dapat dibagi menjadi dua golongan yaitu : 1. Voluntari

2. Involuntari



Gambar 20. Pola urat daging bergaris



Gambar 21. Penampang melintang UD bergaris

Pekerjaan urat daging atau otot untuk setiap aktivitas kehidupan hewan sehari-hari sangat penting. Dari mulai gerakan tubuh hingga kepada peredaran darah, kegiatan utama gerakan tubuh disebabkan karena keaktifan otot tersebut. Secara fungsional otot ini dibedakan menjadi dua tipe, yaitu yang dibawah rangsangan otak dan yang tidak dibawah rangsangan otak. Pada prinsipnya ikan mempunyai tiga macam urat daging atau otot berdasarkan struktur dan fungsinya, yaitu: otot polos,

otot bergaris, dan otot jantung. Dari penempelannya juga bisa dibedakan menjadi dua yaitu otot menempel pada rangka yaitu otot bergaris dan yang tidak menempel pada rangka yaitu otot jantung dan otot polos.

#### A. OTOT POLOS (Urat Daging Licin)

Serabut otot polos lebih sederhana dan kecil dibandingkan dengan serabut otot lainnya. Serabut ini tumbuh dari mesenchim embrio. Secara primer berasal dari mesoderm dengan disertai sel-sel jaringan ikat, kemudian berkembang menjadi otot polos. Kerja otot polos ini disebut *involuntary* karena kerjanya tidak dipengaruhi oleh rangsangan otak. Serabut otot polos pada umumnya tersusun dalam ikatan, tetapi banyak pula yang tersebar. Kontraksi otot ini lambat dan kerjanya lama.

Otot polos antara lain terdapat pada:

1. Otot polos yang terdapat pada dinding saluran pencernaan, baik yang melingkar maupun yang memanjang. Otot ini digunakan untuk menggerakkan makanan (*gerakan peristaltik*); yang



lainnya ditemukan pada saluran kelenjar pencernaan, kantung urine, trakhea dan bronkhi dari paru-paru.

2. Otot polos yang terdapat pada saluran peredaran darah, yaitu urat daging melingkar berguna untuk mengatur tekanan darah.
3. Otot polos yang terdapat pada mata yang digunakan dalam mengatur akomodasi dengan menggerakkan lensa mata dan mengatur intensitas cahaya.

Otot polos yang terdapat pada saluran ekskresi dan reproduksi digunakan dalam menggerakkan produk yang ada di dalamnya.

## B. OTOT JANTUNG (Urat Daging Jantung)

Jaringan otot jantung memperlihatkan garis-garis melintang pada serabutnya. Pada otot ini tidak ada serabut yang terpisah, masing-masing berhubungan satu sama lainnya. Otot jantung berkontraksi kuat dan terus menerus bekerja, sampai individu ini mati. Kerja otot jantung ini sifatnya *involuntary* karena bekerja diluar rangsangan otak. Secara embriologi, otot jantung merupakan tipe istimewa dari otot polos, dimana

selselnya menjadi bersatu seperti syncytium. Otot ini berwarna merah tua, berbeda dengan otot bergaris yang berkisar antara warna putih hingga warna merah jambu bergantung pada jenis ikannya. Otot ini disebut pula sebagai *myocardium*. *Myocardium* ini dilapisi oleh selaput *pericardium* (selaput luar) dan *endocardium* (selaput dalam).

### C. OTOT BERGARIS (*Urat Daging Bergaris*)

Disebut otot bergaris karena serabutnya memperlihatkan garis-garis melintang dengan banyak inti tersebar pada bagian-bagian pinggirnya. Otot ini disebut juga otot rangka karena melekat pada rangka atau kulit, dan disebut *voluntary* karena kerjanya dipengaruhi oleh rangsangan otak.

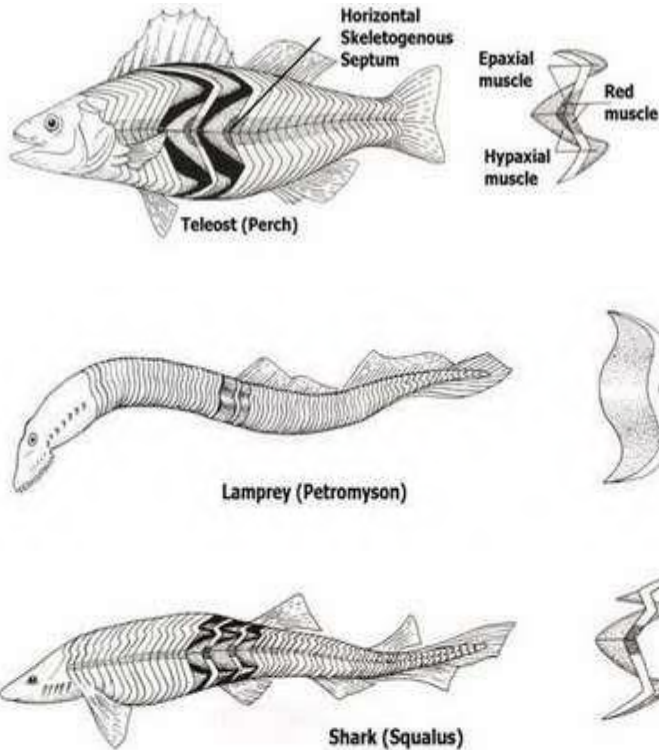
Bila dilihat secara keseluruhan, otot bergaris pada seluruh tubuh ikan terdiri dari kumpulan blok otot atau urat daging. Tiap-tiap blok otot dinamakan *myotome* (pada saat embryo disebut *myomer*). Pada urat daging yang menempel pada tubuh ikan sebelah kiri dan kanan, dari belakang kepala sampai ke batang ekor myotome tersusun menurut pola tertentu yang biasa dibedakan menjadi dua tipe yaitu, *Cyclostomine* yang ditemukan

pada kelompok agnatha dan *Piscine* yang ditemukan pada kelompok ikan *Elasmobranchii* dan *Teleostei* (Gambar ikan di atas). Kumpulan otot ini, biasanya diberi nama sesuai dengan pergerakannya atau organ tempat otot itu melekat, seperti otot penegak sirip punggung, otot penarik sirip dada.

Pola kontraksi otot-otot parietal terdiri dari urutan myomere yang zig-zag diikat oleh *myoseptum* yaitu bagian jaringan ikat yang membatasi antara myomer berurutan. *Myomer* terbentang mulai dari tengkorak sampai ujung ekor yang berdaging. Setiap *myomer* terdiri dari bagian dorsal yang disebut *epaksial* dan bagian ventral disebut *hypaksial* (Gambar di atas). Keduanya dipisahkan oleh jaringan ikat yang disebut *horizontal skeletogeneus septum* (Gambar di atas). Di bagian permukaan selaput ini terdapat urat daging yang menutupinya dinamakan *Musculus lateralis superficialis* yang banyak mengandung lemak dengan istilah lain disebut *red muscle* karena warnanya yang merah kehitaman. Umumnya serabut otot mengarah anteroposterior, tetapi beberapa serabut hypoksial dari setiap myomer tersusun serong ventromedial. Kontraksi dari kelompok myomer di satu pihak akan disambut oleh



kontraksi kelompok myomer di lain pihak, menyebabkan tubuh ikan menjadi meliuk-liuk dalam gerakan berenang.



Gambar 22. Pola UD bergaris ikan tulang rawan & sejati

Pada umumnya kerja otot memiliki fungsi ganda, ada yang berfungsi sebagai *synergis* yang bekerja saling menyokong dengan yang lainnya, ada pula yang berfungsi sebagai *antagonis* yang bekerja berlawanan, yaitu satu berkontraksi dan yang lainnya mengendur.

Bagian-bagian besar otot bergaris pada tubuh ikan ada empat, yaitu:

1. Otot ocolomotor, yang terdapat pada mata dengan jumlah tiga pasang.
2. Otot hypobranchial, terdapat pada dasar pharynx, rahang, hyoid dan lengkung insang (berfungsi sebagai pengembang).
3. Otot branchiomic yang terdapat pada muka, rahang dan lengkung insang (berfungsi sebagai pengkerut). Otot yang bekerja terhadap rawan insang pada hiu ialah kelompok otot branchial yang terdiri dari otot-otot konstriktor, levator dan interakualia.
4. Otot appendicular yang berfungsi untuk menggerakkan sirip.

Pada daerah sirip berpasangan (sirip perut dan sirip dada), otot-ototnya melanjutkan diri ke dinding tubuh, terjadi pelekatan ikatan otot hypaksial dari beberapa myomer yang berurutan ke gelang anggota dan menyebar pada sirip, membentuk dua macam kelompok otot yaitu *Abductor* (untuk menegakkan) dan *Adductor* (untuk mengembangkan), dengan beberapa tambahan seperti lembaran otot tipis yang di antara jari-jari sirip (untuk



melipat) dan otot yang menegang dan menggerakkan *girdle*.

Dalam beberapa hal, sirip berpasangan selain berfungsi untuk pergerakan, juga sebagai alat untuk menyalurkan sperma dari ikan jantan kepada betina pada golongan ikan Elasmobranchii, sehingga urat daging disinipun berfungsi sebagai pendorong sperma keluar. Otot sirip-sirip tunggal berfungsi untuk menggerakkan sirip-sirip tersebut. Otot-otot permukaan pada sirip punggung dan sirip dubur disusun sebagai pasangan otot protractor (penegang) dan retractor (pengendur). Urat daging inclinador lateral dan urat daging erector di bagian depan serta depressor di bagian belakang . Sirip ekor mempunyai gumpalan otot lateral yang dihubungkan oleh otot pada bagian dasarnya. Otot ekor berfungsi menggerakkan (dorsal flexor dan ventral flexor) dan mengembangciutkan seperti kipas (flexor, interfilamental di antara jari-jari sirip).

## I. Tujuan

Praktikum bertujuan untuk melihat dan mengenal letak dan fungsi otot yang bekerja pada bagian-bagian tertentu dari tubuh ikan.

## II. Materi

Pada praktikum ini disediakan ikan mas (*Cyprinus carpio*) dan ikan cucut pedang (*Pritis microdon*) untuk diamati otot-ototnya.

## III. Prosedur

### A. Ikan Mas

- 1) Beberapa waktu sebelum praktikum dimulai (20 menit sebelum praktikum), rebuslah air secukupnya (lebih kurang 3 liter) sampai mendidih.
- 2) Ambillah seekor ikan mas berbobot minimal 250 gram per ekor yang berada dalam keadaan tidak hidup dan masih segar. Bila ikan masih dalam keadaan hidup maka tusuklah bagian medulla oblongatanya dengan cara menusukkan jarum pada foramen magnum.
- 3) Setelah ikan berada dalam keadaan tidak hidup, tempatkan di atas baki dengan kepala menghadap ke kiri dan bagian punggung di atas.
- 4) Gambarlah ikan tersebut.



- 5) Buanglah sisik yang ada dengan cara mencabutnya satu per satu dengan pinset ataupun dengan jalan menyisiki/menyiangi dengan pisau.
- 6) Setelah butir 5 selesai dilakukan, kupaslah kulitnya sedikit demi sedikit dengan cara berikut:
  - Penyiraman dengan air panas: Ambillah air panas dan siramkan sedikit demi sedikit pada bagian yang akan dikuliti. Pengelupasan kulit dimulai pada seluruh permukaan (lateral) tubuh kemudian bagian kepala dan semua dasar-dasar sirip.
  - Perendaman dalam air panas: rendamlah ikan dalam air panas (mendidih), 1-2 menit sampai ikan tersebut mengejang dan kulit mudah mengelupas. Perendaman jangan terlalu lama (1-2 menit). Perendaman yang terlalu lama akan menyebabkan otot akan rusak sehingga menyulitkan dalam pengelupasan kulit dan pengamatannya.
  - Tanpa penyiraman dan perendaman air panas: kulit yang menyelimuti otot-otot dikelupas dengan mempergunakan pinset dan pisau. Iris



dengan pisau tajam kulit ikan tersebut hingga mencapai dasar kulit. Kelupaskan ujung kulit yang diirisi tersebut dengan pisau, setelah pinset dan kulit sedikit demi sedikit dibuka/ditarik. Pekerjaan selanjutnya adalah menarik kulit tersebut dan bagian dasarnya didorong atau ditekan dengan ujung pisau bagian tumpulnya.

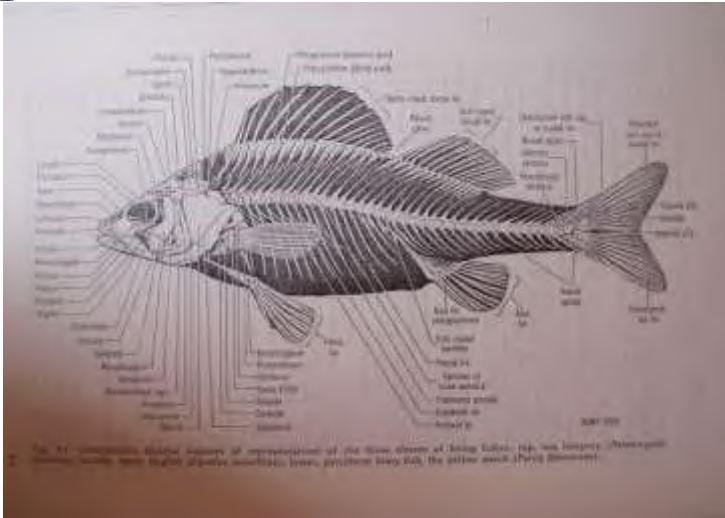
- Bila kulit telah terkelupas seluruhnya, blok otot daging akan terlihat
- 7) Amati dengan seksama blok urat daging yang tampak dan gambarlah dengan cermat serta tunjukkanlah otot-otot sesuai dengan keterangan yang disediakan pada lembaran kerja. Khusus otot di bagian kepala, untuk mengamatinya perlu terlebih dahulu membuang beberapa keping tulang.
  - 8) Potonglah secara melintang tubuh ikan pada bagian perut dan bagian dekat ekor, kemudian masing-masing potongan diamati dan gambarlah serta sebutkan bagian-bagiannya.

## *B. Ikan Cucut*

Lakukan terhadap ikan cucut prosedur di atas dari butir A3-A8 kecuali butir A5.



## **4. SISTEM RANGKA**



Gambar 23. Rangka ikan karper

Rangka adalah merupakan struktur yang berfungsi sebagai penyokong tubuh ikan. Rangka pada ikan seperti halnya pada golongan vertebrata lainnya berfungsi untuk menegakkan tubuh, menunjang dan menyokong organorgan tubuh serta berfungsi pula dalam proses pembentukan butir darah merah. Pada beberapa ikan modifikasi tulang penyokong sirip menjadi penyalur sperma ke dalam saluran reproduksi ikan betina. Secara tidak langsung rangka menentukan bentuk tubuh ikan yang beraneka ragam. Rangka yang menjadi penegak tubuh ikan terdiri dari tulang rawan dan tulang sejati.

Tulang rawan pada banyak vertebrata, kecuali cyclostomata dan elasmobranchii merupakan jaringan embrional.

Morfologi ikan sangat berhubungan dengan habitat ikan tersebut di perairan dan pengenalan struktur ikan tidak terlepas dari morfologi ikan yaitu bentuk luar ikan yang merupakan ciri-ciri yang mudah dilihat, diingat dalam mempelajari dan mengidentifikasi ikan.

#### *A. Rangka Axial*

Rangka axial terdiri dari tulang tengkorak, tulang punggung dan tulang rusuk. Secara umum perkembangan embrionik tengkorak ikan berasal dari tiga sumber, yaitu chondrocranium (*neurocranium*), dermocranium dan splanchocranium.

Chondrocranium adalah pembungkus otak yang pada mulanya berasal dari tulang rawan kemudian akan berganti menjadi tulang sejati. Pada waktu embrio, tengkorak dibentuk dari sepasang rawan parachorda yang sejajar dengan ujung depan notochorda dan sepasang rawan trabeculae yang terletak di bagian anterior rawan parachorda. Setiap rawan parachorda mengadakan perkembangan dan meluas pada tiap-tiap sisinya ke



bagian anterior sampai ke kapsul optik membentuk *basal plate* .

Pada elasmobranchii, seluruh bagian otak dibungkus oleh tulang rawan yang massif tanpa batas yang nyata seperti biasanya pada terdapat pada vertebrata lainnya. Kapsul optik dan nasal bersatu dengan chondrocranium, akan tetapi kapsul optik tetap bebas sehingga mata dengan bebas dapat digerakkan. Saraf dan pembuluh darah yang berhubungan otak melalui lubang-lubang yang terdapat pada dinding chondrocranium.

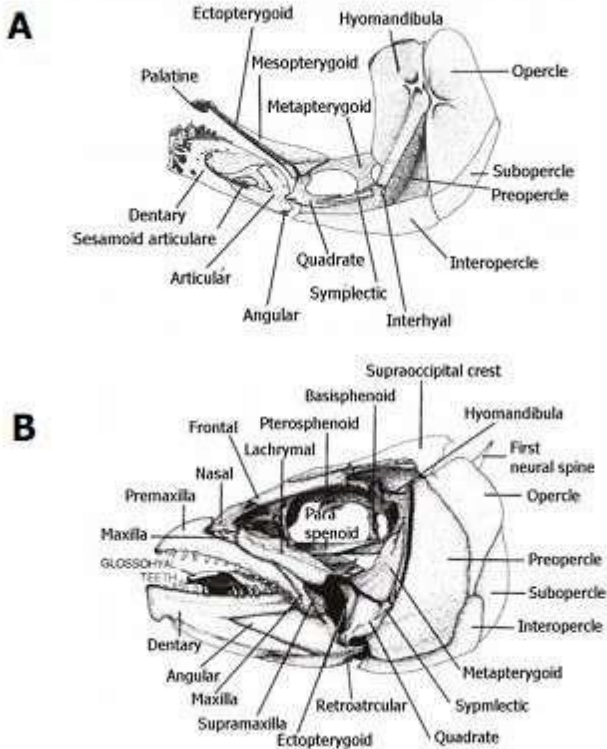
Pada golongan ikan teleostei yang rendah tingkatannya, masih terdapat rawan pada neurocranium tetapi pada golongan ikan yang lebih tinggi tingkatannya tulang tengkorak telah mengalami *proses osifikasi* dengan baik. Kepingkeping tulang yang mengelilingi kapsul sensor berhubungan erat dengan osifikasi neurocranium. Tiaptiap organ sensori dikelilingi oleh rangkaian tulang untuk berkembang.

Umumnya tulang dermal membentuk atap tengkorak. Sepasang tulang parietal terletak di daerah atap tengkorak paling belakang, di depan supraoccipita. Sepasang tulang frontal yang merupakan keping dermal yang luas berkembang tepat di depan tulang parietal.

Di depannya terdapat tulang nasal yang bentuknya memanjang dan terletak di antara dua lubang hidung. Sepasang tulang lacrimal terdapat pada bagian anterior sisi tengkorak. Rahang atas terdiri dari tulang premaxilla, maxilla, jugal dan quadratojugal. Premaxilla dan maxilla pada beberapa ikan buas dilengkapi dengan gigi-gigi tajam.

Tulang dermal yang terdapat pada langit-langit mulut ialah prevomer, endopterygoid, ectopterygoid, palatine (masing-masing terdiri dari satu pasang) dan sebuah parasphenoid. Tulang dermal pada rahang bawah ialah dentary yang dilengkapi gigi-gigi, splenial, angular dan articular.

Pada golongan Osteichthyes terdapat tulang dermal yang menjadi penutup insang, yaitu operculum, suboperculum, preoperculum dan interoperculum. Di bawah rahang terdapat branchiostegal dan urohyal yang merupakan tulang penyokong keping tutup insang.



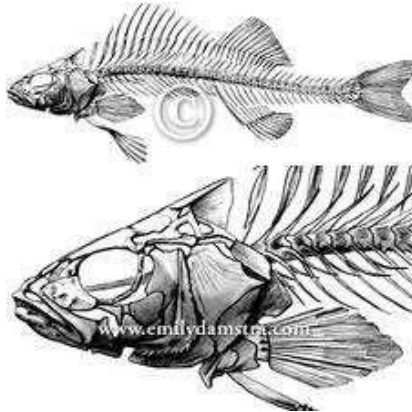
Gambar 24. Rangka tulang tengkorak

Tulang punggung pada daerah badan berbeda dengan yang terdapat pada daerah ekor. Tiap-tiap ruas di daerah badan dilengkapi oleh sepasang tulang rusuk kiri dan kanan untuk melindungi organ-organ di dalam rongga badan. Pada batang ekor tiap-tiap ruasnya di

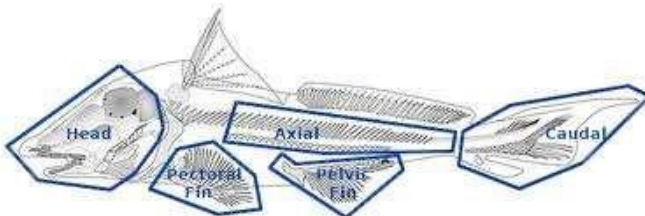
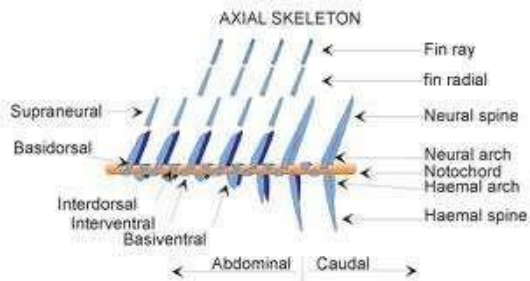
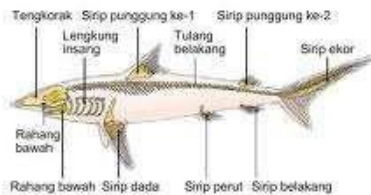bagian bawah hanya terdapat satu cucuk haemal. Di bagian atas ruas tulang punggung terdapat cucuk neural.

### *B. Rangka Visceral*

Rangka visceral terdiri dari struktur tulang yang menyokong insang dan mengelilingi pharynx. Struktur ini terdiri dari tujuh tulang lengkung insang. Dua lengkung insang yang pertama menjadi bagian dari tulang-tulang tengkorak. Sedangkan lima lainnya berfungsi sebagai penyokong insang. Pada ikan hiu lengkung insang terdiri dari beberapa potong rawan yang digabungkan menjadi jeruji basal. Potongan dorsal (pharyngobranchial) diikuti oleh epibranchial, ceratobranchial dan hypobranchial dengan basibranchial yang memanjang sepanjang ventral.

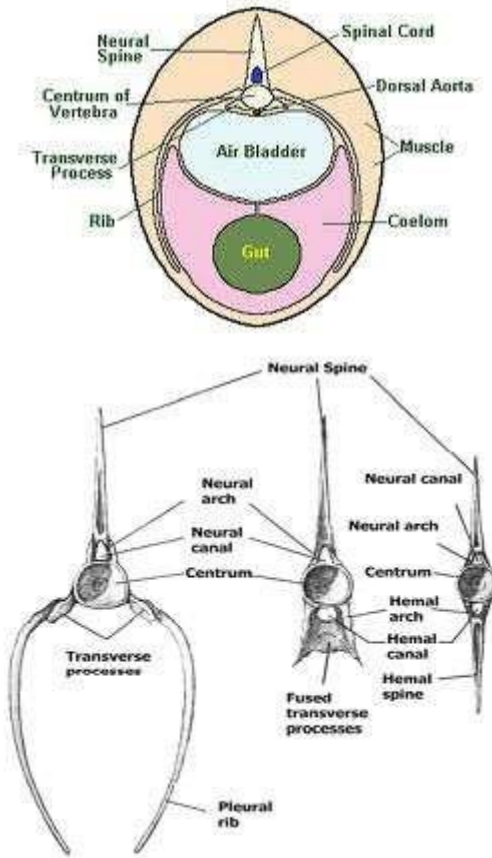


## IKAN HIU





### Transverse Section of a Teleost Fish Body



Gambar 25. Rangka visceral



## *I. Tujuan*

Praktikum ini bertujuan untuk memudahkan praktikan dalam memahami bagian-bagian dari tulang rangka pada tubuh ikan.

## *II. Materi*

Dalam praktikum sistem rangka dipelajari tulang-tulang pada bagian kepala dan badan serta tulang-tulang penyokong sirip dan penyokong masing-masing.

## *III. Prosedur*

### *Pembuatan Preparat Tulang*

Untuk mempelajari rangka-rangka diperlukan adanya preparat tulang. Preparat tulang dibuat dari ikan yang berukuran cukup besar agar tidak mengalami kesulitan dalam pembuatannya. Pembuatan preparat tulang dapat dilakukan dengan tiga cara, yaitu cara fisik, kimiawi, dan biologis. Perlu diketahui bahwa waktu yang diperlukan dalam pembuatan rangka dengan cara

kimiawi dan biologis akan bergantung pada jenis dan ukuran ikan yang digunakan.

a. Cara Fisik

- 1) Ambillah dua jenis ikan yang terdiri dari jenis Teleostei (*Lutjanus sp*) dan Elasmobranchii (*Pristis sp*). Pilihlah ikan yang berukuran agak besar (ekor 3-5 kg). Bersihkanlah ikan dari kotoran yang melekat.
- 2) Letakkan ikan tersebut dengan posisi kepala di sebelah kiri dan ekornya di sebelah kanan. Kemudian gambarlah ikan tersebut serta beri keterangan seperlunya.
- 3) Dengan mempergunakan pisau ataupun pinset lakukanlah kegiatan penyisikan (menghilangkan sisik ikan).
- 4) Setelah ikan dalam keadaan bersih tanpa sisik siramlah dengan air panas, sehingga otot melepuh dan berubah menjadi putih-matang. Penggunaan air panas dilakukan secara perlahan-lahan, tidak tergesa-gesa. Hal ini dimaksudkan agar diperoleh hasil rangka yang bagus dan tidak rapuh.





- 5) Bersihkanlah otot-otot pada tubuh ikan dengan pinset dan pisau. Setelah daging (otot) yang menempel pada tulang habis, untuk membersihkan selanjutnya gunakan sikat. Hal ini terutama untuk membersihkan daging-daging yang masih tersisa pada tulang belakang, sirip ekor ataupun bagian tulang penyokong insang.
- 6) Celupkan rangka dalam formalin selama 5-7 jam, agar daging-daging kecil yang tersisa tidak mengalami pembusukan. Perlu diperhatikan bahwa pada saat merendam rangka dalam formalin, preparat jangan sampai membengkok. Usahakan preparat lurus, seperti keadaan sebelum mendapat perlakuan.
- 7) Jemurlah rangka hasil pengawetan di bawah sinar matahari. Setelah dijemur akan terlihat bahwa tulang yang tadinya kurang putih sekarang menjadi putih. Selain itu mengalami pengerasan dan kaku. Kegiatan penyikatan/pembersihan dan penjemuran dilakukan selama lima hari.
- 8) Selama prosedur di atas dilakukan, kadang kala ada potongan-potongan yang terlepas dari sendinya.



Bila hal demikian terjadi, tempellah potongan tulang yang terlepas pada tempat/sendi asalnya dengan menggunakan perekat.

- 9) Agar preparat tulang yang sudah selesai dibuat tidak terganggu (terhindar dari sentuhan), masukkan preparat tulang itu ke dalam suatu wadah (kotak dari kaca atau dari karton), diikat atau direkat supaya tidak bergerak-gerak.

#### *b. Cara kimiawi*

- 1) Lakukanlah kegiatan seperti pada prosedur a.1-a.3
- 2) Ikan preparat direbus dalam panci yang berukuran cukup besar, sehingga posisi ikan tidak bengkok. Perebusan dilakukan selama 3-5 menit.
- 3) Angkatlah ikan dari panci dan rendamlah dalam larutan NaOH 4% selama 8-12 jam. Selama perendaman tersebut amati pula keadaan dagingnya apakah mudah dikelupas atau masih sulit. Bila masih sulit, maka perendaman dilanjutkan, tetapi larutan NaOH-nya perlu diencerkan terlebih dahulu agar tulang-tulang



tidak rontok. Disamping itu perpendek jarak pemeriksaan preparat; misalnya setelah perendaman selama satu minggu, pada hari-hari berikutnya pengamatan/pengelupasan bagianbagian otot dilakukan setiap hari.

- 4) Jika tulang tersebut bebas dari otot yang tersisa, lakukanlah prosedur a.8 dan a.9

### c. Cara biologis

Pada cara ini, ikan dibiarkan membusuk sehingga secara alami bagian dari otot-ototnya akan habis dimakan binatang-binatang kecil terutama dari golongan larva serangga.

- 1) Lakukanlah kegiatan seperti pada prosedur a.1 dan a.2
- 2) Tanamlah kedua ikan tersebut dalam tanah sehingga bau proses pembusukannya tidak menyebar ke mana-mana.
- 3) Setelah satu minggu, amati keadaan preparat apakah telah mengalami pembusukan sempurna, sebagian atau belum sama sekali.

- 4) Dan setelah proses pembusukan berjalan sempurna, maka yang tertinggal hanyalah tulang (rangka). Untuk pembersihan lebih lanjut menggunakan sikat.
- 5) Akhirnya lakukan prosedur a.8 dan a.9

*Pengenalan terhadap bagian-bagian dari Tulang*

- 1) Gambarlah preparat-preparat tulang dan berilah keterangan:
  - a. Tulang pada bagian kepala
  - b. Tulang penyokong ikan
  - c. Tulang penyokong sirip
  - d. Tulang punggung
- 2) Bandingkanlah struktur tulang pada ikan Teleostei dan ikan Elasmobranchii serta tuliskan perbedaan-perbedaannya.



## **5. SISTEM PENCERNAAN**

Sistem pencernaan atau sistem gastroinstestin, adalah sistem organ dalam hewan multisel yang menerima makanan, mencernanya menjadi energi dan nutrien, serta mengeluarkan sisa proses tersebut. Sistem pencernaan antara satu hewan dengan yang lainnya bisa sangat jauh berbeda tergantung pada tinggi rendahnya tingkat organisasi sel hewan tersebut serta jenis makanannya. Pada hewan invertebrata alat pencernaan makanan umumnya masih sederhana, dilakukan secara fagositosis dan secara intrasel, sedangkan pada hewan-hewan vertebrata sudah memiliki alat pencernaan yang sempurna yang dilakukan secara ekstrasel.

Saluran pencernaan pada ikan dimulai dari rongga mulut (cavum oris). Di dalam rongga mulut terdapat gigi-gigi kecil yang berbentuk kerucut pada geraham bawah dan lidah pada dasar mulut yang tidak dapat digerakan serta banyak menghasilkan lendir, tetapi tidak menghasilkan ludah (enzim). Dari rongga mulut makanan masuk ke esophagus melalui pharing yang terdapat didaerah sekitar insang. Esofagus berbentuk kerucut, pendek, terdapat di belakang insang, dan bila tidak dilalui makanan lumennya menyempit. Dari

kerongkongan makanan di dorong masuk ke lambung, lambung pada umumnya membesar, tidak jelas batasnya dengan usus. Pada beberapa jenis ikan, terdapat tonjolan buntu untuk memperluas bidang penyerapan makanan. Dari lambung, makanan masuk ke usus yang berupa pipa panjang berkelok-kelok dan sama besarnya.

Usus bermuara pada anus. Kelenjar pencernaan pada ikan, meliputi hati dan pankreas. Hati merupakan kelenjar yang berukuran besar, berwarna merah kecoklatan, terletak di bagian depan rongga badan dan mengelilingi usus, bentuknya tidak tegas, terbagi atas lobus kanan dan lobus kiri, serta bagian yang menuju ke arah punggung. Fungsi hati menghasilkan empedu yang disimpan dalam kantung empedu untuk membanfu proses pencernaan lemak. Kantung empedu berbentuk bulat, berwarna kehijauan terletak di sebelah kanan hati, dan salurannya bermuara pada lambung. Kantung empedu berfungsi untuk menyimpan empedu dan disalurkan ke usus bila diperlukan. Pankreas merupakan organ yang berukuran mikroskopik sehingga sukar dikenali, fungsi pankreas, antara lain menghasilkan enzim – enzim pencernaan dan hormon insulin. Sistem

pencernaan disebut juga alimentary canal, tractus digestifus atau digestive tract.

Secara umum alat pencernaan pada ikan terdiri dari: mulut, rongga mulut, pharynx, oesophagus, lambang, pylorus, duodenum, intestine dan anus. Pencernaan pada ikan dimulai dari mulut dan berakhir di anus. Fungsi alat pencernaan adalah untuk menghancurkan zat terlarut sehingga makanan tersebut mudah diserap dan kemudian dapat digunakan dalam proses metabolisme pada ikan.

Proses pencernaan pada ikan terjadi dalam dua bentuk yaitu secara fisik, terutama terjadi dalam rongga mulut dan lambung, serta secara kimiawi, terutama terjadi dalam lambung dan usus.

Alat pencernaan pada ikan sering berbeda antara satu species dengan species lainnya, hal ini karena adanya perbedaan dalam adaptasi terhadap makanannya. Alat pencernaan pada ikan yang sering mengalami adaptasi adalah bibir, gigi, mulut dan lambung.

Bagian-bagian dari alat pencernaan tersebut mempunyai tugas-tugas tersendiri. Mulut berguna untuk menangkap atau mengambil makanan. Adanya adaptasi mulut ikan terhadap makanannya menyebabkan didapatkannya beraneka ragam mulut ikan.





Ikan-ikan yang biasa mencari makan dengan memangsa jenis ikan lain umumnya mempunyai mulut lebar, sedangkan ikan-ikan yang biasa mengambil makanan dengan jalan mengisap organisme yang menempel pada substrat misalnya ikan tambakan (*Helostoma teminicki*) mempunyai bentuk bibir yang tebal.

Rongga mulut berfungsi untuk mencabik atau memotong makanan. Didalam rongga mulut terdapat gigi. Berdasarkan letaknya, gigi pada ikan bertulang sejati ada tiga macam yaitu :

- Gigi rahang
- Gigi mulut
- Gigi pharynx

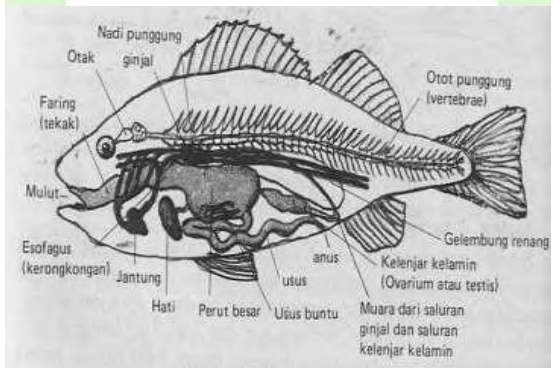
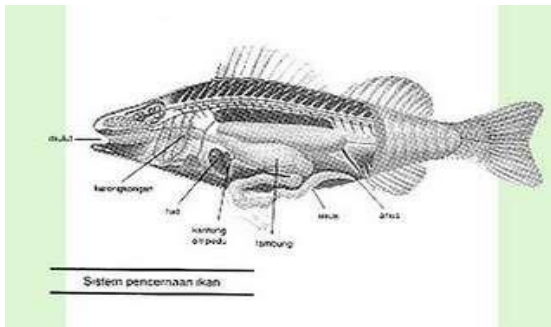
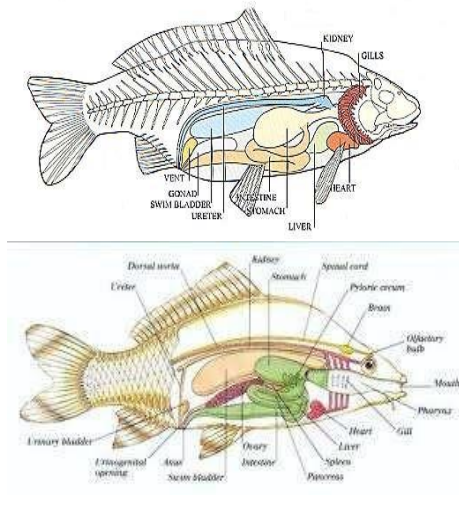
Sedangkan berdasarkan bentuknya, gigi dapat dibedakan atas :

- Cardiform (untuk merobek)
- Villiform (untuk merobek)
- Canine (untuk mencengkram)
- Incisor (untuk memotong)
- Molariform (menumbuk dan menggenus)

Lambung merupakan tempat penampungan makanan. Pada dindingnya terdapat kelenjar yang dapat

menghasilkan asam (gastric-juice), cairan ini membantu proses pencernaan makanan.

Pyloric berperan dalam mengatur keluar makanan dari lambung dan masuk ke dalam usus. Intestine merupakan tempat proses penyerapan zat makanan yang telah tercerna, berbentuk tabung. Pada ikan herbivora yang tidak mempunyai lambung, maka pada ususnya terjadi pencernaan yang intensif. Pada golongan ikan carnivora, ukuran intestine ini pendek sedang pada ikan herbivora ukurannya panjang. Pada golongan ikan cucut, intestine mengalami modifikasi yaitu pada bagian dalamnya membentuk spiral (spiral valve). Alat ini berfungsi memperluas daerah penyerapan zat-zat makanan yang telah dicerna.



Gambar 26. Alat-alat pencernaan

Sebagai contoh ikan adalah ikan kakap. Alat pencernaan ikan kakap terdiri dari mulut, kerongkongan, lambung, usus dan anus (lihat gambar dibawah). Pada mulut, terdapat lidah dan gigi, Lidah ikan kakap merupakan lipatan lapisan dasar mulut, lidah ini pendek dan tidak dapat digerakkan, serta tidak berfungsi sebagai alat pengecap maupun alan pembantu pencernaan. gigi ikan tumbuh pada kedua rahang, dan berfungsi untuk menangkap mangsanya

Lambung ikan carnifora berbeda dengan lambung ikan omnivora dan ikan herbivora (lambung palsu). Pada ikan tertentu misalnya belanak (*mugil dussumieri*), lambung ini mengalami modifikasi yaitu menjadi gizzard yang berfungsi sebagai alat untuk menggiling makanan, dinding gizzard lebih tebal dari pada dinding lambung biasa.

Berdasarkan struktur alat pencernaan makanannya, terdapat perbedaan antara golongan ikan carnivora dengan golongan ikan omnivora dan herbivora. Adapun perbedaan tersebut sebagai berikut :

1. Ikan herbivora
  - Gigi tumpul dan kadang-kadang halus



- Tidak berlambung, tapi ususnya membesar membentuk lambung palsu
  - Panjang usus beberapa kali panjang tubuhnya.
  - Gill racker panjang dan rapat.
2. Ikan carnivora
- Gigi runcing
  - Lambung memanjang
  - Usus sama atau lebih pendek dari panjang tubuhnya
  - Gill racker pendek dan jarang-jarang

### *I. Tujuan*

Praktikum ini bertujuan untuk mengenal bagian-bagian dari alat-alat pencernaan pada beberapa jenis ikan dan mengetahui posisi organ-organ yang berperan dalam pencernaan makanan.

### *II. Materi*

Pada praktikum ini disediakan beberapa jenis ikan untuk diamati sistem pencernaannya, jenis ikan tersebut adalah:

- a. *Mas Cyprinus carpio*



- b. Bandeng *Chanos chanos*
- c. Belanak *Muginil dussunieri*
- d. Gabus *Ocphiocephalus striatus*
- e. Cucut *Carcharius* sp.
- f. Pari *Dasyatis* sp.

### III. Prosedur

#### A. Ikan Mas

- 1) Ambillah ikan mas segar (yang baru saja mati), dan bersihkan tubuhnya dari kotoran dan lendir dengan cara membilasnya dengan air bersih.
- 2) Letakkan ikan tersebut di baki preparat, ukur panjang totalnya dan gambarlah ikan tersebut serta berilah keterangan.
- 3) Ambillah gunting bedah (dengan ujung runcingtumpul) dan tusukkan bagian yang runcing ke bagian anus hingga terbentuk lubang kecil. Kemudian gunting dirubah posisinya yang tadi di atas sekarang di bawah. Dengan posisi ujung gunting tumpul di bawah, guntinglah tubuh ikan ke arah rongga perut bagian atas, pengguntingan harus hati-hati agar organ-organ dalam tidak rusak



karena tertusuk ataupun robek. Setelah gunting mencapai ujung terdepan dari rongga perut bagian atas (belakang kepala), gunting diarahkan ke bagian bawah hingga ke dasar perut. Kemudian bukalah daging yang telah tergantung tersebut dengan cara demikian beberapa organ tubuh bagian dalam akan terlihat.

- 4) Untuk dapat melihat alat pencernaan dari mulai faring sampai ke anus, guntinglah bagian bawah kepala hingga terbelah dua. Dengan cara ini alat pencernaan bagian depan (pharing dan esophagus) dapat dilihat.
- 5) Setelah organ pencernaan terlihat, gambarlah untuk mengetahui posisinya.
- 6) Angkat dan keluarkan alat pencernaan dari rongga perut dengan menggunakan pinset mengikuti prosedur berikut: peganglah bagian esophagus terdepan dengan menggunakan pinset, kemudian tariklah pelan-pelan ke arah luar. Penarikan saluran pencernaan dilakukan hingga seluruh saluran pencernaan terangkat (esophagus hingga anus). Letakkan saluran pencernaan pada cawan



patri, kemudian usus ditarik dari kumparannya (untuk ikan omnivora dan herbivora) dan ukurlah panjang ususnya.

- 7) Amati masing-masing segmen dari saluran pencernaan, amati batas antar segmen dari mulai segmen esophagus hingga segmen rectum.
- 8) Guntinglah salah satu sisi dari saluran pencernaan mulai dari bagian esophagus hingga anus. Amatilah di bawah mikroskop stereo, bagian dalam dari saluran pencernaan tersebut.
- 9) Dengan menggunakan pinset peganglah organ hati dan guntinglah jaringan yang meningkatkannya dengan bagian esophagus dan lambung bagian depan. Kemudian angkat keluar dan letakkan pada cawan petri dan amati.
- 10) Kantung empedu berhubungan dengan hati dan usus depan. Guntinglah saluran yang menghubungkan antara empedu dengan usus depan. Bersama-sama dengan organ hati, amatilah bentuk posisi, serta warna dari kantung empedu tersebut.





11) Pankreas pada ikan umumnya difus (menyebar) di dalam hati (dengan salurah darah, vena port), maka posisi serta strukturnya hanya dapat dilihat melalui preparat histologist.

#### B. Ikan Bandeng

- 1) Lakukanlah prosedur pada A di atas
- 2) Hitunglah jumlah pilorik kaeka
- 3) Gambarlah lambung ikan bandeng

#### C. Ikan Belanak

- 1) Lakukan prosedur A
- 2) Gambarlah gizzard belanak dan hitunglah pilorik kaekanya.

#### D. Ikan Gabus

- 1) Lakukan prosedur A
- 2) Gambarlah lambung dan sebutkan bagianbagiannya.

#### E. Ikan Cucut

- 1) Lakukanlah prosedur A

- 2) Ambil usus halus (intestine) dan belahlah secara longitudinal serta amati dengan seksama (bila perlu dengan kaca pembesar).
- 3) Gambarlah dan sebutkan bagian-bagian usus.

## F. Ikan Pari

Lakukan prosedur E

## IV. Tugas

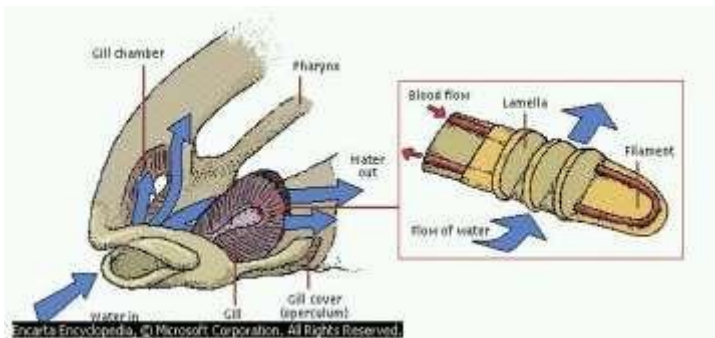
Bandingkan setiap organ pencernaan antara jenis ikan yang satu dengan yang lain. Perbandingan meliputi antara lain: bentuk organ, rasio panjang usus; panjang total, hubungan antara gelembung renang dan esophagus, hubungan antara kelenjar empedu dengan usus depan, serta bentuk asli organ pencernaan. Apa kesimpulan Saudara ?

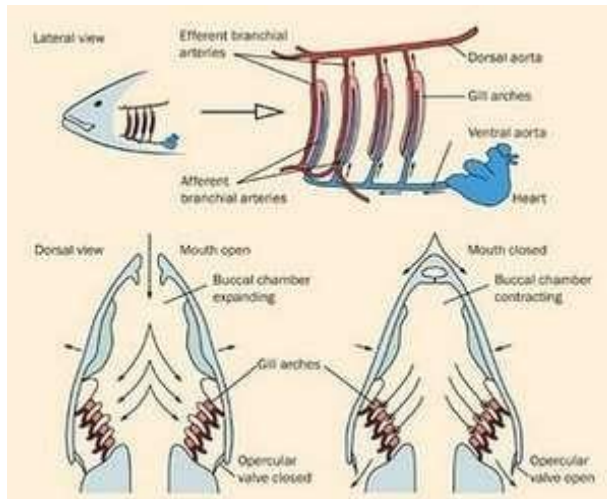


## **6. SISTEM PERNAPASAN**

Ikan mas (*cyprinus carpio*) adalah organisme air yang responsif atau peka terhadap perubahan yang terjadi pada lingkungannya. **Insang** adalah alat yang digunakan untuk bernafas. Pada insang terjadi pertukaran  $O_2$  dan  $CO_2$ . Mekanismenya adalah tutup insang menutup, mulut terbuka, air masuk melalui mulut, lalu air melewati insang, terjadi pertukaran oksigen dan karbondioksida, lalu mulut menutup, tutup insang

(operculum) terbuka, dan akhirnya air keluar dari insang. Oksigen masuk ke aliran darahnya. **Difusi** adalah perpindahan zat dari konsentrasi tinggi ke konsentrasi rendah.





Gambar 27. Proses pernafasan ikan

Ikan hidup di air rawa, sungai, laut, kolam, danau. Ikan bernafas dengan insang. Pernafasan ikan berlangsung 2 tahap : yaitu Tahap I (tahap pemasukan) : pada tahap ini mulut ikan membuka dan tutup insang menutup sehingga air masuk rongga mulut, kemudian menuju lembaran insang, disinilah oksigen yang larut dalam air diambil oleh darah, selain itu darah juga melepaskan karbondioksida dan uap air. Tahap II (tahap pengeluaran) : mulut menutup dan tutup insang membuka sehingga air dari rongga mulut mengalir keluar

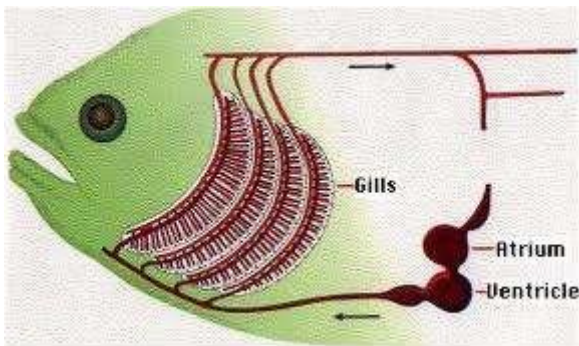
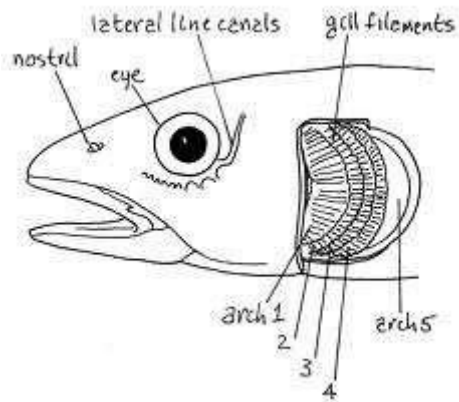
melalui insang. Air yang dikeluarkan ini telah bercampur dengan CO<sub>2</sub> dan uap air yang dilepaskan darah.

Untuk ikan yang hidup di lumpur seperti ikan lele, gabus, betok, pada insangnya terdapat banyak lipatan yang disebut LABIRIN. Ikan juga mempunyai gelembung renang yang berfungsi untuk : 1. Menyimpan oksigen' 2. Membantu gerakan ikan naik turun. Ikan mas bernapas dengan insang yang terdapat pada sisi kiri dan kanan kepala. Masing-masing mempunyai empat buah insang yang ditutup oleh tutup insang (*operkulum*). Proses pernapasan pada ikan adalah dengan cara membuka dan menutup mulut secara bergantian dengan membuka dan menutup tutup insang. Pada waktu mulut membuka, air masuk ke dalam rongga mulut sedangkan tutup insang menutup. Oksigen yang terlarut dalam air masuk berdifusi ke dalam pembuluh kapiler darah yang terdapat dalam insang. Dan pada waktu menutup, tutup insang membuka dan air dari rongga mulut keluar melalui insang. Bersamaan dengan keluarnya air melalui insang, karbondioksida dikeluarkan. Pertukaran oksigen dan karbondioksida terjadi pada lembaran insang. Ikan adalah hewan air dan bernapas dengan insang. Setiap ikan mempunyai 4 pasang insang yang terletak di samping kiri

dan kanan kepala. Ikan bertulang keras mempunyai tutup insang sebagai pelindung, sedang pada ikan bertulang rawan tidak mempunyai tutup insang. Selama pernapasan berlangsung, tutup insang selalu bergerak membuka dan menutup.

Pada beberapa jenis ikan, rongga insangnya mengadakan perluasan keatas yang merupakan lipatanlipatan tak teratur yang disebut labirin. Labirin ini berfungsi untuk menyimpan udara, sehingga jenis ikanikan tertentu dapat hidup di air yang kekurangan oksigen. Contohnya ikan gabus, gurami, betok dan lain lain.

Air masuk melalui mulut dan seterusnya mengalir melalui insang. Insang memiliki lembaran-lembaran halus yang mengandung pembuluh-pembuluh darah. Pengikatan oksigen dan pelepasan karbon dioksida terjadi di insang. (Lihat Gambar dibawah). Oksigen dalam darah diedarkan ke seluruh tubuh oleh nadi. Setelah darah kehilangan oksigen, maka darah berkumpul lagi di pembuluh balik untuk kembali ke jantung. Kemudian jantung memompakan darah ke insang lagi.



Gambar 28. Organ pernapasan ikan

### *I. Tujuan*

Praktikum ini bertujuan untuk mengenal organ pernafasan ikan baik yang utama (insang) maupun tambahan.



## II. Materi

Untuk mengamati organ pernafasan baik yang utama maupun yang tambahan diperlukan beberapa jenis ikan, yaitu:

- 1) Nilem *Osteochilus hasselti*
- 2) Tambakan *Helostoma temmincki*
- 3) Lele *Clarias batrachus*
- 4) Jambal *Pangasius pangasius*
- 5) Ikan Gabus *Ophiocephalus striatus*
- 6) Ikan Blodok *Periophthalmus boddarti*
- 7) Ikan Cucut Ronggeng *Sphyrna blochii*

## III. Prosedur

### A. Nilem

- 1) Ambillah ikan nilem yang masih segar (baru mati) kemudian bersihkan kulitnya dari kotoran dan lendirnya dengan cara mencuci dengan air.
- 2) Letakkan ikan nilem tersebut pada baki dan gambarlah pada lembaran kerja secara keseluruhan.
- 3) Setelah digambar secara utuh, guntinglah tulang tutup insang ikan nilem dengan gunting berujung



tumpul sehingga terlihat insangnya. Amatilah insang tersebut dan gambarlah bagian kepala dimana insang tersebut berada dan sebutkanlah bagian-bagiannya.

- 4) Ambillah satu lembar insang dan gambarlah serta sebutkan bagian-bagiannya. Perhatikan bentuk tapis ikannya.

### *B. Tambakan*

- 1) Lakukanlah prosedur A bagi ikan Tambakan
- 2) Pada ikan Tambakan, terdapat alat pernafasan tambahan yang disebut labirin yang terletak di bagian atas insang. Amati saluran pernafasan antara labirin dengan insang. Tunjukkanlah dalam gambar.
- 3) Ambillah labirin dengan gambar dan tunjukkanlah.

### *C. Lele*

- 1) Lakukanlah prosedur A
- 2) Pada ikan Lele terdapat alat pernafasan tambahan yang disebut arboresen yang terletak di bagian atas depan insang. Amati saluran penghubung antara



labirin dengan insang. Tunjukkanlah dalam gambar.

- 3) Ambillah arboresen tersebut dengan pinset dan gambarlah.

#### **D. Gabus**

- 1) Lakukanlah prosedur A
- 2) Pada ikan gabus terdapat alat pernafasan tambahan yang disebut divertikula. Untuk dapat melihatnya lakukanlah pemotongan dari pinggir mulut (sudut mulut) ke arah belakang. Dengan demikian maka mulut bagian bawah dapat dikuakkan dengan leluasa sehingga lipatanlipatan permukaan rongga dalam pada bagian atas rongga mulut dapat dilihat. Perhatikanlah divertikula ikan gabus.

#### **E. Jambal**

- 1) Lakukan yang dikemukakan pada prosedur A

#### **F. Belodok**

- 1) Lakukan apa yang dikemukakan pada prosedur A

- 2) Perhatikan dinding bagian dalam operculum.

### *G. Cucut Ronggeng*

- 1) Ambillah seekor ikan cucut yang tidak dalam keadaan hidup, kemudian bersihkan dan letakkan pada baki.
- 2) Gambarlah dalam keadaan utuh.
- 3) Guntinglah secara lateral satu celah insangnya sehingga akan tampak insangnya.
- 4) Selanjutnya gambar insang tersebut yang masih berada pada celah insangnya.
- 5) Ambillah satu buah insang dengan menggunakan pinset dan selanjutnya gambar dan sebutkan bagian-bagiannya.

### *TUGAS*

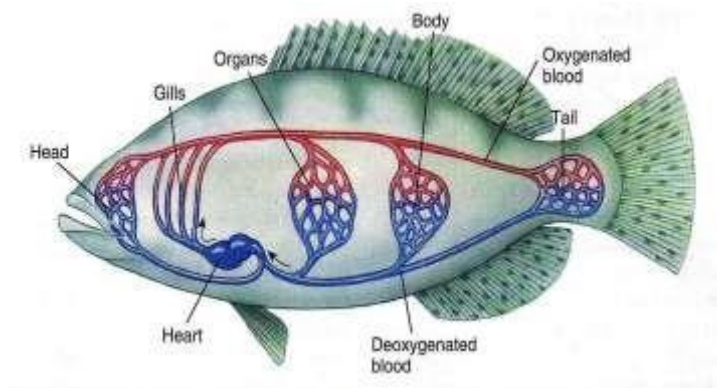
Dengan membandingkan alat pernafasan satu jenis dengan jenis ikan lainnya, apa kesimpulan saudara ?



## **7. SISTEM PEREDARAN DARAH**

Ikan mempunyai sistem peredaran darah tertutup, artinya darah tidak pernah keluar dari pembuluhnya, jadi tidak ada hubungan langsung dengan sel tubuh sekitarnya. Darah memberi bahan materi dengan perantaraan difusi melalui dinding yang tipis dari kapiler darah, dan kembali ke jantung melalui pembuluh yang ke dua. Seri pertama dinamakan sistem arteri dan seri ke dua disebut sistem vena. Sistem peredaran darah, organ utamanya adalah jantung yang bertindak sebagai pompa tekan merangkap pompa hisap. Darah ditekan mengalir keluar dari jantung melalui pembuluh arteri keseluruhan tubuh sampai ke kapiler darah, kemudian dihisap melalui pembuluh vena dan kembali ke jantung. Sistem peredaran darah ini disebut sistem peredaran darah tunggal.

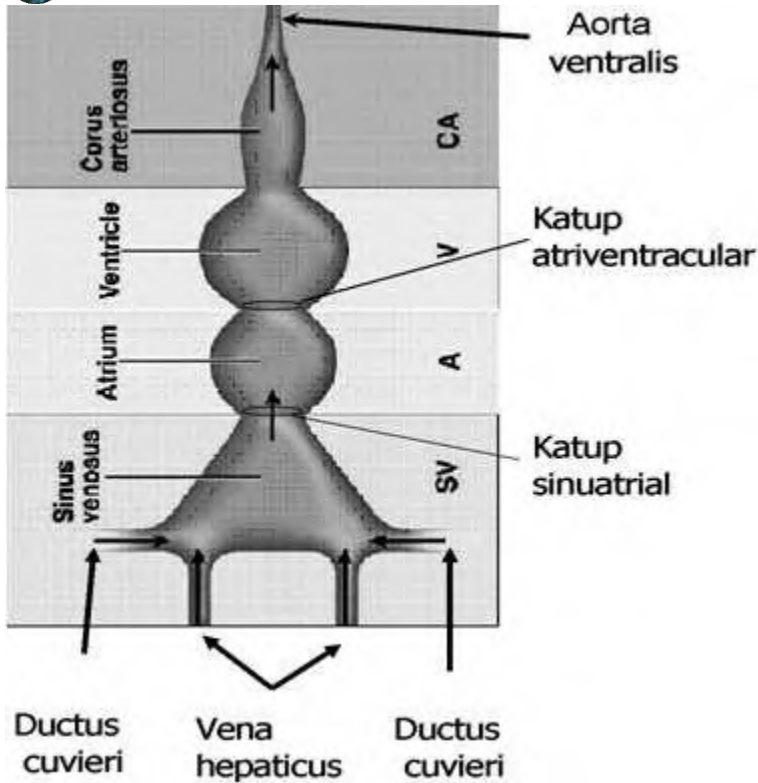
Peredaran darah mempunyai peranan penting terutama dalam pengangkutan oksigen hasil respirasi, pengangkutan nutrien hasil proses pencernaan, dan pengangkut sisa metabolisme yang selanjutnya dibuang melalui insang, kulit dan ginjal. Oleh karena itu sistem sirkulasi erat kaitannya dengan proses pernapasan, sekresi, pencernaan dan osmoregulasi.



Gambar 29. Posisi jantung dan aliran darah ikan

## JANTUNG

Jantung pada ikan dibangun oleh empat ruangan yang terletak di bagian posterior lengkung insang, di bagian depan rongga badan di atas Ithmus. Ruangannya berurutan dari belakang ke depan, yaitu:



Gambar 30. Jantung dan bagian-bagiannya.

1. Sinus Venosus adalah ruang tambahan yang berdinding tipis, hampir tidak mengandung jaringan otot. Dinding caudalnya bersatu dengan bagian depan dari septum transversum, yang memisahkan rongga pericardial dari rongga pleuroperitoneal. Darah venus dari seluruh tubuh, masuk di sinus venosus melalui



sepasang ductus cuvieri yang masuk di bagian lateral, dan sepasang sinus hepaticus yang masuk pada dinding posterior dari sinus venosus. Vena coronaria yang datang dari dinding otot jantung, juga masuk dari sinus venosus. Dari sini darah melalui lubang sinus atrial masuk ke dalam atrium.

2. Atrium adalah ruang tunggal yang dindingnya relatif tipis, terletak anterior dari sinus venosus. Darah dari atrium melalui lubang atrioventikular diteruskan ke dalam rongga ventrikel. Lubang ini dijaga oleh klep atau katup atrioventrikular, supaya aliran darah tidak kembali ke rongga atrium.

3. Ventrikel adalah ruang berdinding tebal berotot, menerima darah hanya dari atrium saja dan memompakan darah melalui aorta ventral ke insang. Ruang ini dibentuk oleh dua lapisan otot yaitu lapisan otot luar disebut kortikal dan lapisan otot dalam disebut spongi. Bagian ini menerima darah dari atrium melalui atrioventricular. Ujung anterior dari ventrikel tumbuh memanjang dan berdinding tebal, di dalamnya terdapat suatu seri klep semilunar.

4. Conus Arteriosus

Pada Elasmobranchii, conus arteriosus berkembang dengan baik, tetapi tidak mempunyai bulbus arteriosus. Pada sebagian ikan teleostei conus arteriosus sudah tereduksi menjadi suatu struktur yang sangat kecil, sedangkan bulbus arteriosus (perluasan sebagian dari aorta ventralis) berkembang dengan baik.

**SALURAN DARAH**, ada 3 bentuk saluran darah : arteri, vena, kapiler

1. **Arteri** adalah pembuluh darah yang aliran darahnya menjauhi jantung atau saluran yang dilalui darah yang keluar dari insang dan menuju ke bagian bagian tubuh. Biasanya membawa darah yang kaya dengan oksigen keseluruh bagian tubuh. Saluran darah ini terdiri dari tiga lapisan yaitu bagian dalam (intima), memiliki lapisan endothelium dan sub endothelium
2. **Vena** adalah pembuluh darah balik yang aliran darahnya menuju ke jantung. Struktur vena sama halnya dengan arteri, namun mempunyai dinding yang lebih tipis dan rongga yang lebih besar dibanding arteri pada ukuran diameter yang sama. Bagian dalam dari vena yang mengalami tekanan hidrostatik tinggi, umumnya kaya akan jaringan elastis dan sel otot licin. Dinding vena

umumnya berkontraksi secara aktif, tidak hanya mempertahankan tekanan darah dalam sistem vena, tetapi juga untuk memompakan darah dari dinding ke jantung.

3. **Kapiler** adalah bagian percabangan saluran darah yang merupakan tempat terjadinya pertukaran zat (gas nutrien) antara darah dengan jaringan/sel. Ada tiga macam kapiler darah yaitu, kapiler kontinyu, kapiler berpori dan kapiler diskontinyu (sinusoid).

## DARAH

Darah berupa cairan yang dibangun oleh plasma darah, sel darah dan substansi lain yang terlarut di dalamnya. Plasma darah berupa cairan zat putih telur yang mengandung bagian-bagian dari sel darah, mineral terlarut. Di luar pembuluh darah, darah akan membeku disebabkan oleh kerja enzim trthombokinase yang bereaksi dengan garam kalsium menjadi trombin yang aktif.

Ikan memiliki kadar protein plasma berupa albumin (pengontrol tekanan osmotik), lipoprotein (pembawa lemak), globulin (pengikat heme), ceruloplasmin (pengikat Cu), fibrinogen (bahan pembeku darah), dan

iodurophorine (sebagai yodium anorganik). Fungsi utama darah yaitu transportasi bahan materi yang dibutuhkan bagian tubuh, atau yang tidak diperlukan dibawa ke organ pembuangan.

Darah, juga menjaga masuknya bahan penyakit, memperbaiki bahan jaringan yang rusak, mengantarkan bahan pertumbuhan, dan membawa oksigen ke jaringan jaringan tubuh. Dengan adanya hormon dalam aliran peredaran darah, seolah olah darah berfungsi seperti sistem saraf tambahan. Pertukaran oksigen dari air dengan CO<sub>2</sub> terjadi pada bagian semipermeabel yaitu pembuluh yang terdapat di daerah insang.

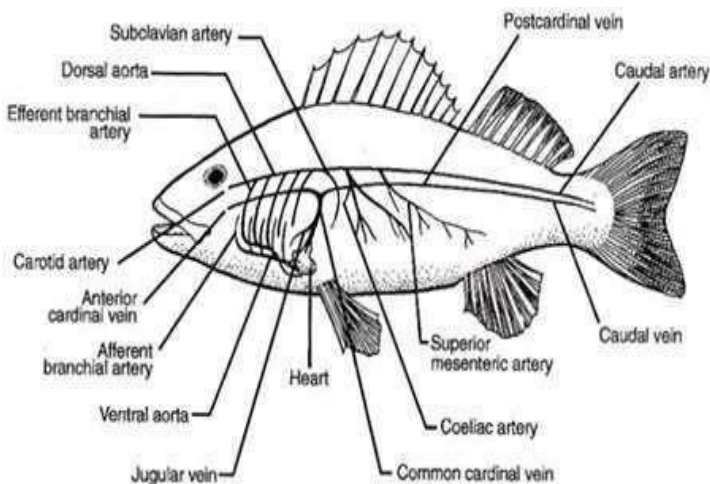
Selain dari itu, di daerah insang terjadi pengeluaran kotoran yang bernitrogen dan insang juga mengeleminir mineral yang berdifusi. Jantung mengeluarkan darah yang relatif kurang oksigen dan berkadar CO<sub>2</sub> tinggi. Ikan pada umumnya, vena utama yang membawa darah kembali ke jantung ialah sepasang vena kardinalis anterior dan posterior. Vena yang pertama, membawa darah dari bagian kepala berjalan berdampingan dengan sepasang vena juga laris yang letaknya lebih ke tengah.

Dari ekor berjalan vena caudalis yang tunggal, kemudian bercabang dua menjadi vena portae renalis

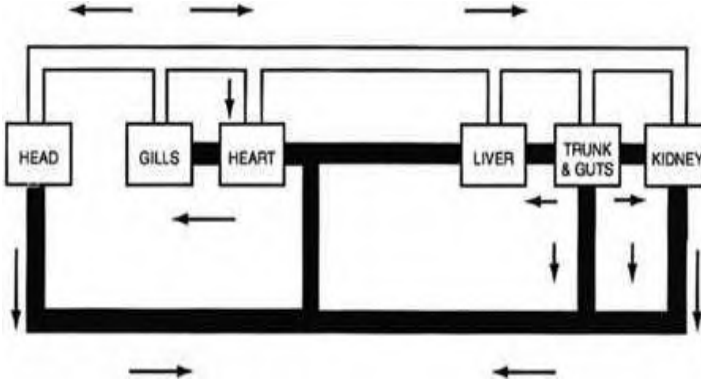


menuju ke ginjal. Di dalam ginjal vena potae renalis mempercabangkan banyak venarenalis advehentes, dan masing-masing cabang ini pecah menjadi kapiler darah. Jaring kapiler darah ini kemudian bersatu kembali menjadi beberapa vena renalis revehentis yang mengalir ke permukaan tengah dari ginjal dan bermuara pada vena kardinalis posterior.

Volume darah yang beredar dalam tubuh ikan Teleostei berkisar antara 1,5 – 3 % dari bobot tubuhnya. Pada *Squlus acanthias* volume darah bisa mencapai 5 % dari bobot tubuhnya.



Gambar 31. Sistem peredaran darah vena



Gambar 32. Aliran darah ikan

## SEL-SEL DARAH

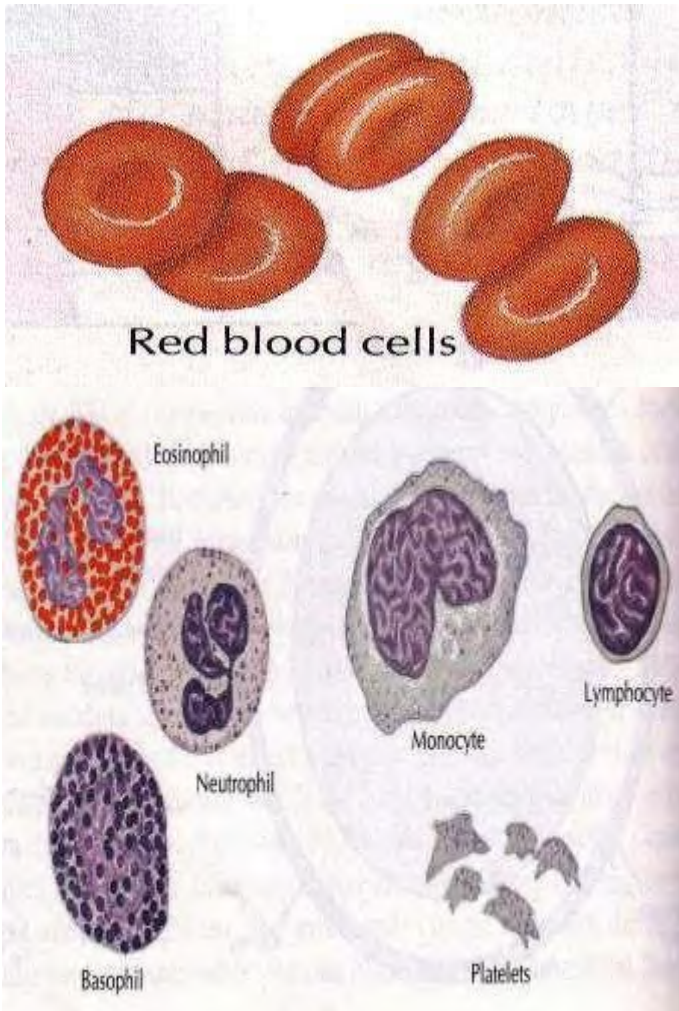
Sel darah ada tiga macam, yaitu Erythrocyte, Leucocyte dan Thrombocyte.

### 1. Erythrocyte (sel darah merah)

Erythrocyte pada ikan berbentuk lonjong dan berinti dengan diameter 7 - 36 mikron (tergantung spesies ikannya). Warna merah dari darah disebabkan oleh hemoglobin yang terdapat dalam erythrocyte. Jumlah erythrocyte tiap mm<sup>3</sup> darah berkisar antara 20.000 - 3.000.000. Pengangkutan oksigen dalam darah bergantung kepada komponen Fe pada hemoglobin (pigmen pernapasan) yang terdapat di dalam erythrocyte. Kemampuan mengikat oksigen pada tingkat kejenuhan 95 %, kandungan besi dalam darah dan jumlah sel darah



merah sangat bervariasi bergantung pada stadia hidup, kebiasaan hidup dan kondisi lingkungan.



Gambar 33. Sel darah merah dan sel darah putih

## 2. Leucocyte (sel darah putih)

Leucocyte pada ikan tidak berwarna, berjumlah antara 20.000 – 150.000 dalam tiap mm<sup>3</sup> darah. Leucocyte dapat dibedakan menjadi tiga macam sel, yaitu granulocyte, limphocyte, dan monocyte. Walaupun leucocyte merupakan unsur darah, tetapi fungsi utama dari padanya ada di luar pembuluh darah. Mereka mempunyai sifat dapat menerobos keluar dari pembuluh darah, dan bergerak secara amoeboid di antara jaringan sekelilingnya. Mereka tidak hanya mempunyai sifat daya fagositose saja, tetapi kaya terhadap enzim yang dapat menimbulkan reaksi kimia. Di luar pembuluh darah, leucocyte hanya berumur pendek.

Berdasarkan penyerapan warna, granulocyte terdiri dari neutrophil, acidophil (eosinophil) dan basophil. Agranulocyte yang merupakan komponen terbesar leucocyte terdiri dari lymphocyte, monocyte dan thrombocyte.

## 3. Thrombocyte

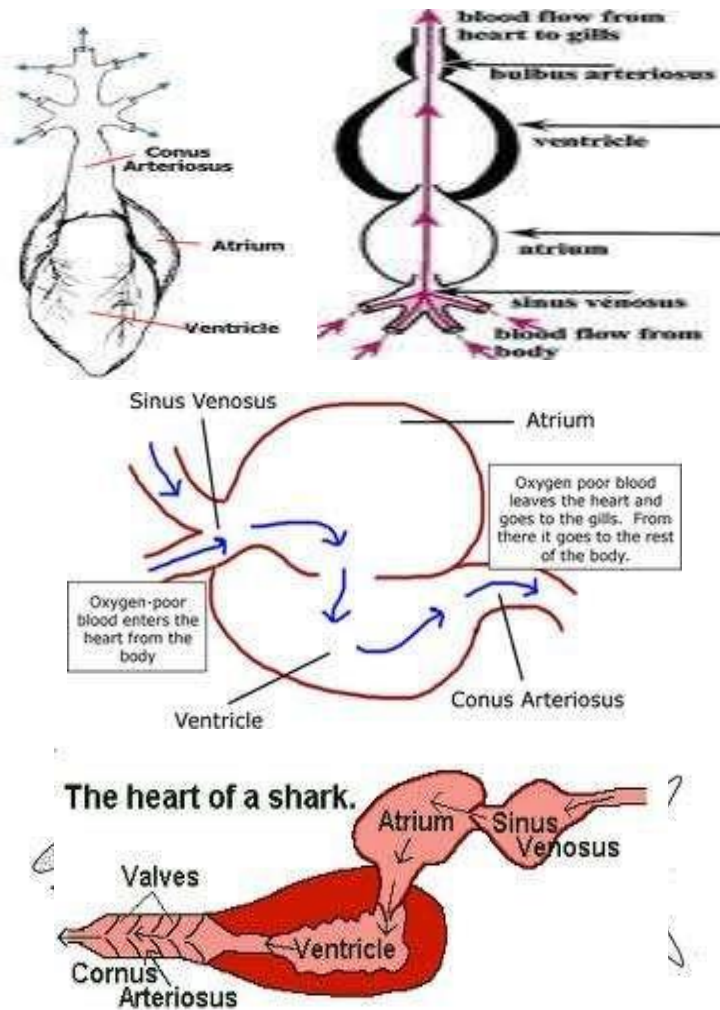
Thrombocyte ukurannya jauh lebih kecil dari erythrocyte, besarnya bervariasi antara 2 sampai 3 mikron. Mereka merupakan penghasil utama dari thrombokinese.



## ORGAN PEMBENTUK DARAH

Beberapa organ pada ikan dapat membentuk darah. Pada stadia embrio, saluran darah dapat menghasilkan sel-sel darah, pada ikan dewasa sel-sel darah masih dibentuk di permukaan saluran darah, namun pusat-pusat pembentukan sel-sel darah lebih nampak. Pada Cyclostomata, semua jenis sel darah dibentuk dalam limpa yang tersebar pada submucosa usus alat pencernaan makanan. Dinding esophagus pada beberapa jenis ikan pada bagian buco-faring hingga bagian cardinal lambung terdapat organ lymphoid yang dikenal dengan Leidug yang menghasilkan sel-sel darah putih. Ginjal adalah organ yang paling kaya akan jaringan lymphoid, thrombocyte dibentuk di bagian mesonefrik. Pada Lamprey dan kebanyakan Teleostei, ginjal merupakan penghasil sel darah yang utama selama hidupnya, terutama kepala ginjal. Jaringan lymphoid juga terdapat pada permukaan gonad jantan dan betina ikan Selachi dan Dipnoi. Pada bagian-bagian sel tulang rawan pada kepala dari jenis Lepisosteus dan Amia menghasilkan seluruh jenis sel sel darah. Limpa ikan merupakan organ yang sangat bervariasi baik letak, bentuk maupun ukurannya. Limpa pada ikan

Gnathostomata terdiri dari bagian cortex (berwarna merah), Pulva (berwarna putih) dan medula. Bagian cortex dari limpa membentuk erythricyte dan thrombocyte sedangkan lymphocyte dan beberapa granulocyte dibentuk di dalam medulla. Pada esophagus ikan hiu, memperlihatkan kumpulan jaringan pembentuk lymphocyte. Pada ikan pari, limpa memanjang antara bagian kardial dan pyloric dari lambung, sedangkan pada ikan Squalus, limpa ini terletak di belakang persimpangan lambung dan berbentuk segi tiga. Pada ikan bertulang sejati limpa ini juga berfungsi dalam menghancurkan sel-sel darah merah.



Gambar 34. Sistem peredaran darah ikan

## I. Tujuan

Praktikum ini bertujuan untuk mengetahui sistem peredaran darah pada ikan

## II. Materi

Pada praktikum ini dipelajari organ jantung (posisi dan bagian-bagiannya), saluran darah yang menghubungkan antara jantung dan limpa.

## III. Prosedur

- 1) Lakukan pembedahan seperti pada waktu akan melihat sistem pencernaan, tetapi pembedahan dasar perutnya harus dibedah sampai jauh ke depan (dekat insang), hal ini untuk memudahkan mengambil jantungnya.
- 2) Keluarkan jantungnya dengan menggunting

bulbus arteriosus dan cabang dari duktus kuveri

serta vena hepatica. Agar jantung lebih bertahan untuk berkontraksi, maka jantung tersebut ditempatkan dalam larutan fisiologis. Larutan fisiologis dibuat dengan cara melarutkan 7,98



gram NaCl dan 0,02 gram  $\text{NaHCO}_3$  dalam satu liter air suling.

- 3) Jika yang diinginkan hanya untuk melihat bagian dari jantung maka sebaiknya preparat jantung diambil dari ikan yang telah diawetkan dengan formalin sehingga pada waktu pembedahan jantung tidak rusak (jantung telah memadat).
- 4) Untuk melihat organ limpha, keluarkanlah organ limpha dengan bantuan pinset dari bagian dekat hati dan lambung. Limpha mudah dibedakan dari organ lainnya, karena organ ini berukuran lebih kecil dari hati, berwarna merah kehitaman dan kompak.
- 5) Untuk melihat sel-sel darah maka digunakan preparat dekat ujungnya.
  - a. Teteslah darah pada salah satu kaca preparat dekat dengan bagian ujungnya.
  - b. Ujung kaca preparat lainnya menyentuh tetesan darah untuk kemudian ditarik atau didorong dengan posisi 45 hingga darah tersebut rata pada permukaan kaca

- preparat. Penarikan atau pendorongan cukup sekali saja.
- c. Preparat dikeringkan di udara.
  - d. Preparat yang telah dikeringkan dimasukkan ke metilalkohol (cairan fiksasi) selama 5 menit.
  - e. Angkat preparat, keringkan, kemudian masukkan ke dalam larutan zat warna, Giemsa, biarkan selama 30 menit.
  - f. Angkatlah preparat dan cucilah kelebihan zat warna dengan menggunakan air keran yang mengalir.
  - g. Keringkan di udara.
  - h. Amati di bawah mikroskop untuk melihat apakah pewarnaannya baik, bila tidak cukup dapat diwarnai lagi.

### *Tugas*

- 1) Gambarlah jantung ikan bertulang sejati dan ikan bertulang rawan.
- 2) Gambarlah saluran darah yang menghubungkan jantung dengan insang.



- 3) Gambarlah limpha ikan bertulang sejati dan ikan bertulang rawan.
- 4) Gambarlah bentuk-bentuk sel darah ikan bertulang sejati.



## **8. SISTEM SARAF**



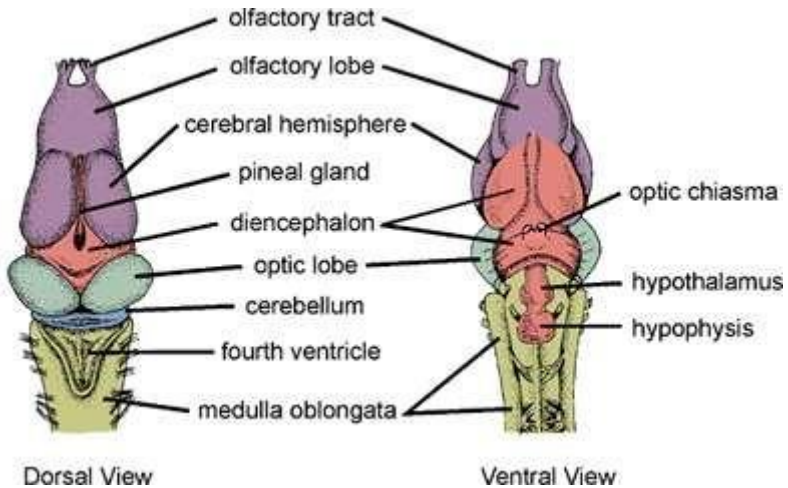
Vertebrata (hewan bertulang belakang) menerima rangsangan dari lingkungan melalui organ perasa (sense organ) yaitu otak dan sumsum tulang belakang yang melalui impuls ke otak atau kelenjar. Syaraf adalah organ yang paling dulu dibentuk dari lapisan terluar (exoderm) yang berfungsi sebagai penghubung. System syaraf bersama-sama dengan system hormonal mengatur peranan penting dalam proses koordinasi dan pengaturan semua aktivitas yang berlangsung dalam tubuh.

Perbedaannya adalah bahwa koordinasi dan pengaturan melalui saraf berjalan relative cepat jika dibandingkan melalui system hormonal. Pusat koordinasi syaraf terdapat pada otak dan sumsum tulang belakang yang menyampaikan perintah melalui impuls syaraf yang dibawa oleh syaraf motorik ke organ-organ efektor, dan sebaliknya, otak akan menerima informasi melalui sinyal-sinyal yang dibawa oleh syaraf sensoris dari reseptor.

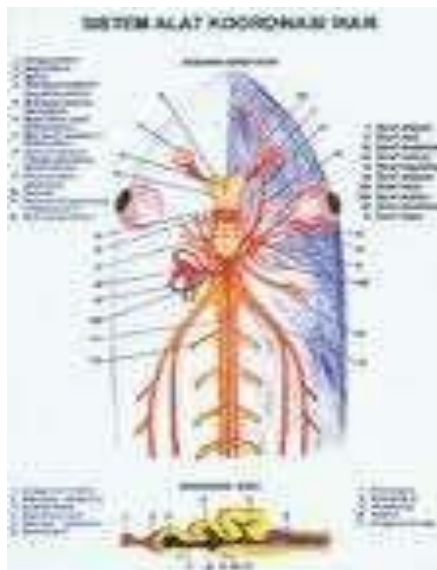
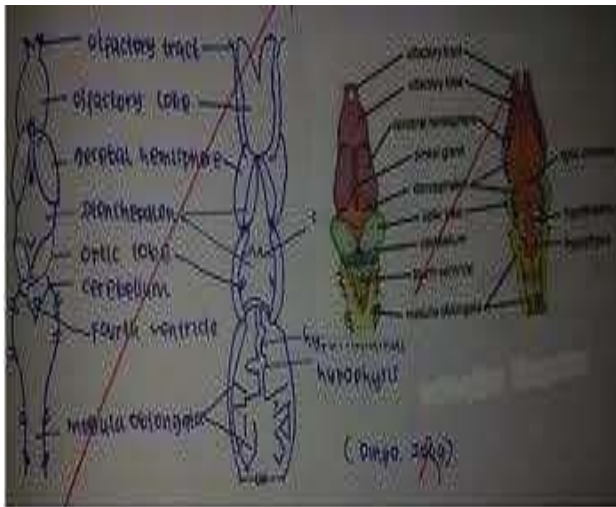
Dalam menyalurkan impuls baik yang berasal dari syaraf pusat ke efektor, maupun dari reseptor ke otak dibantu oleh adanya neurotransmitter yang bekerja pada sinaps sebagai titik temu antara dua neuron.



Neuron atau sel syaraf hanyalah merupakan satuan/unit struktural, sedangkan unit fungsionalnya



merupakan apa yang disebut lengkung refleks yang terdiri atas syaraf pusat sebagai pusat koordinasi, syaraf sensoris, syaraf motoris, efektor dan reseptor.



Gambar 35. Jantung dan bagian-bagiannya.

## I. Tujuan

Praktikum ini bertujuan untuk mempelajari sistem saraf ikan.

## II. Materi

Materi praktikum dititikberatkan pada pengenalan sistem saraf pusat (otak dan bagian-bagiannya) selain itu juga dipelajari tentang mata, hidung, dan linea lateralis.

## III. Prosedur

Otak ikan hanya dapat dilihat jika penutupnya dibuka, untuk keperluan tersebut, maka perlu dilakukan pembedahan yang hati-hati sehingga otak yang akan diamati dapat terlihat jelas. Cara pembedahan otak ikan dilakukan dengan cara sebagai berikut:

- 1) Potonglah kepala ikan bagian belakang tepat pada bagian tengkuk dengan pisau hingga kepala terlepas dari bagian badan.
- 2) Potongan kepala ikan diletakkan tegak artinya mulut berada di atas dengan tangan kiri peganglah kepala tersebut, untuk memudahkan pemeriksa



maka telunjuk tangan kiri dimasukkan ke dalam mulut ikan tersebut.

- 3) Dengan menekan pisau yang tajam, irislah bagian atas kepala (celah dekat tulang nasal) ke arah bagian bawah.
- 4) Pengirisan tidak boleh diteruskan ke arah bawah, pada waktu pisau mencapai mata pengirisan harus dihentikan, dan pisau diarahkan hingga bagian pinggirnya saja, hal ini untuk mencegah teririsnya otak.
- 5) Kuakkan bagian atas kepala tersebut hingga otak ikan nampak dari bagian atas.
- 6) Untuk melihat otak dari bagian samping, guntinglah bagian kepala dari arah mulut ke belakang dengan hati-hati hingga kepala terbelah dua, jika bagian kepala tersebut dikuakkan maka terlihatlah otak ikan dari samping.
- 7) Untuk dapat melihat otak dari bagian bawah maka otak harus dikeluarkan dari rongganya. Pekerjaan tersebut harus dilakukan dengan hati-hati, karena harus menggunting beberapa urat saraf seperti



saraf optic, saraf olfaktori, dan beberapa saraf lainnya.

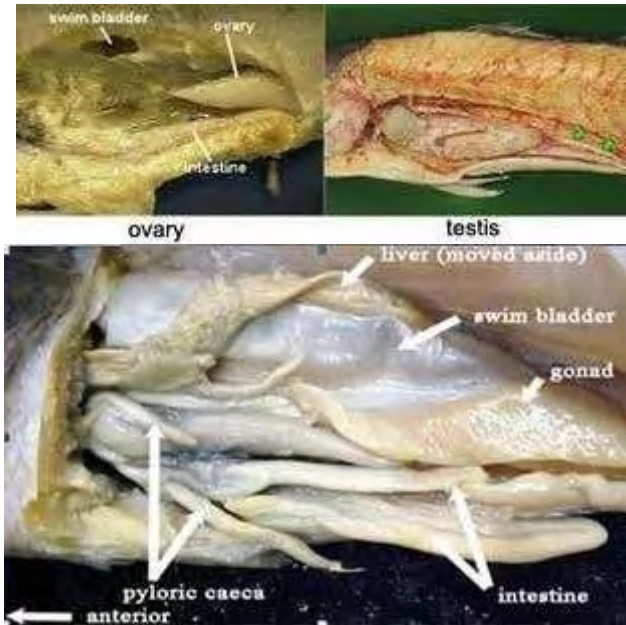
- 8) Untuk dapat memudahkan pembuatan preparat otak ikan, sebaiknya menggunakan ikan yang telah diformalin, sebab otak ikan yang telah diformalin akan lebih keras dibandingkan dengan otak ikan yang masih segar.
- 9) Untuk melihat posisi serta bagian-bagian dari linea lateralis, organ pencium (hidung) dan mata secara lebih tepat diperlukan preparat histologist.

#### IV. Tugas

- 1) Gambarkan otak ikan bertulang sejati dan bertulang rawan dilihat dari: a. atas  
b. samping  
c. bawah
- 2) Gambarkan sumsum tulang belakang ikan.



## **9. SISTEM UROGENITALIA**



Gambar 36. Alat kelamin ikan

## Ovary

1. Ovary pada ikan terdiri dari banyak telur. Setiap jenis ikan memiliki ukuran telur sendiri, ada yang besar dan ada yang kecil. Ukuran telur akan menentukan jumlah telur yang dimiliki oleh seekor induk. Ikan yang memiliki ukuran telur besar contohnya ikan Nila dan Arwana, memiliki jumlah telur yang lebih sedikit dibanding dengan ikan yang ukuran telurnya kecil seperti ikan





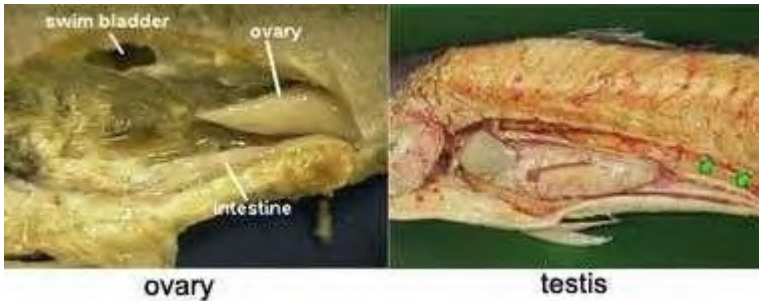
- Cupang dan Mas. Hal ini disebabkan oleh kapasitas yang dimiliki si induk untuk menampung telur. Ukuran telur ikan banyak ditentukan oleh ukuran kuning telurnya. Makin besar kuning telur makin besar pula peluang embrio untuk bertahan hidup.
2. Ovarium pada Elasmoranchi padat, tapi kurang kompak, terletak pada anterior rongga abdomen. Pada saat dewasa yang berkembang hanya ovarium kanan. Pada Teleostei tipe ovariumnya sirkular dan berjumlah sepasang.
  3. Saluran reproduksi Elasmoranchi berjumlah sepasang, bagian anteriornya berfungsi yang memiliki satu ostium yang dikelilingi oleh fimbria-fimbria. **Oviduk** sempit pada bagian anterior dan posteriornya. Pelebaran selanjutnya pada uterus yang bermuara di kloaka. Pada Teleostei punya oviduk pendek dan berhubungan langsung dengan ovarium. Pada bagian posterior bersatu dan bermuara pada satu lubang. **Teleostei** tidak memiliki kloaka.

## Testis

1. Testis adalah organ reproduksi jantan yang terdapat berpasangan dan terletak di bawah tulang belakang. Testis ikan berbentuk seperti kantong dengan lipatan-lipatan, serta dilapisi dengan suatu lapisan sel spermatogenik (*spermatosit*). Sepasang testis pada jantan tersebut akan mulai membesar pada saat terjadi perkawinan, dan sperma jantan bergerak melalui *vas deferens* menuju celah/ lubang urogenital.
2. Testis berjumlah sepasang, digantungkan pada dinding tengah rongga abdomen oleh mesosorium. Bentuknya oval dengan permukaan yang kasar. Kebanyakan testisnya panjang dan seringkali berlobus.
3. Saluran reproduksi, pada *Elasmobranchi* beberapa *tubulus mesonefrus* bagian anterior akan menjadi *duktus aferen* dan menghubungkan testis dengan *mesonefrus*, yang disebut *duktus deferens*. Bagian posterior *duktus aferen* berdilatasi membentuk *vesikula seminalis*, lalu dari sini akan terbentuk kantung sperma. *Duktus deferens*



akan bermuara di kloaka. Pada *Teleostei* saluran dari sistem ekskresi dan sistem reproduksi menuju kloaka secara terpisah.



Gambar 37. Alat kelamin ikan jantan dan betina

Proses fertilisasi/pembuahan pada ikan ada 2 cara, yakni pembuahan di dalam (*internal fertilization*) dan pembuahan di luar (*external fertilization*). Namun demikian kebanyakan jenis ikan melakukan pembuahan diluar (*external fertilization*). Ikan yang melakukan pembuahan diluar disebut ikan jenis ovipar. Ikan jenis ovipar mengeluarkan telur dari dalam tubuhnya untuk dibuahi oleh “si jantan”.

Proses pembuahan sel telur (*oosit*) oleh sel sperma berlangsung diluar tubuh ikan dimana sperma memasuki sel telur melalui sebuah lubang yang disebut dengan

mikrofil. Umumnya hanya satu sperma yang dapat masuk ke dalam sebuah sel telur. Oosit yang telah dibuahi oleh sel sperma disebut zigot.

Sebaliknya ikan yang melakukan pembuahan di dalam disebut ikan jenis ovovivipar. Ikan jenis ini berkembang biak dengan cara melahirkan. Pembuahan terjadi di dalam tubuh ikan betina (*internal fertilization*). Embrio berkembang di dalam tubuh induk betina, kemudian melahirkan anak yang sudah berwujud mirip dengan induknya. Ikan yang berkembangbiak secara ovovivipar adalah ikan dari famili Poeciliidae, seperti platy, guppy, dan molly. Kelangsungan hidup anakan memang baik, tetapi jumlah anakan yang dihasilkan setiap kelahiran tidak dapat banyak karena daya dukung induk terbatas (seperti pada halnya manusia).

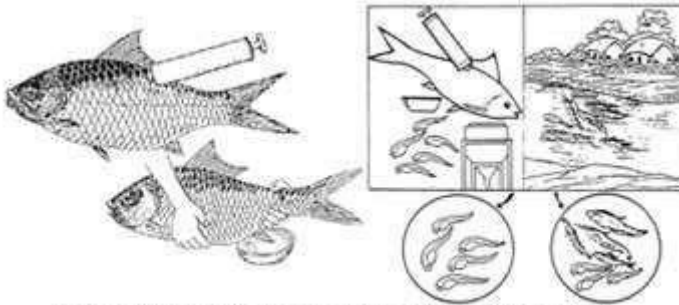
Proses kawinnya ikan didahului dengan pematangan sel-sel telur pada betina dan sel-sel sperma dalam testis pada ikan jantan. Selanjutnya proses kawin (*spawning*) pada ikan ini berlangsung secara alamiah/insting.



sel-sel telur dalam ovary

Gambar 38. Sel telur dalam ovary

Diketahui ada cara lain dalam perkembangbiakan ikan yang direkayasa oleh manusia. Proses ini disebut “*kawin suntik*”. Namun proses ini umumnya adalah untuk mematangkan gonad pada ikan yang dirangsang sedemikian rupa sehingga si ikan mudah mengeluarkan telurnya dan mempercepat proses fertilisasi.



proses pemijahan rekayasa dan mijah alam

Gambar 39. Proses pemijahan ikan

Pada sebagian besar ikan, betina dan jantan merupakan individu terpisah. Akan tetapi, pada beberapa famili, seperti Sparidae dan Serrinadae, jantan dan betinanya bisa terdapat pada satu individu sehingga mereka dapat melakukan pembuahan sendiri.

Fenomena ini dikenal sebagai *hermaphroditic*. Pada hermaphroditic, telur dan sperma sama-sama dihasilkan (baik pada waktu sama, maupun berbeda), selanjutnya mereka kawin dengan jenis hermaphrodit lainnya. Pembuahan sendiri secara eksternal bisa terjadi pada ikan hermaphrodit yang akan mengeluarkan telur dan sperma secara simultan. Pada jenis hermaphrodit yang lain pembuahan internal sendiri juga dapat berlangsung.

## I. Tujuan

Praktikum ini bertujuan untuk mengetahui organ-organ yang berperan dalam ekskresi dan reproduksi.

## II. Materi

Pada praktikum ini dipelajari organ-organ yang berperan dalam ekskresi seperti ginjal dan saluran urinaria, serta organ reproduksi seperti testes dan ovarium pada ikan mas *Cyprinus carpio* dan cucut *Caracharias sp.*

## III. Prosedur

Untuk dapat melihat bentuk dan letak gonad (testes dan ovarium), serta ginjal dan saluran-salurannya maka harus dilakukan pembedahan seperti apa yang dilakukan pada praktikum sistem pencernaan. Pembedahan yang dilakukan hati-hati akan mencegah alat reproduksi rusak. Untuk memudahkan pekerjaan, maka saluran pencernaan harus dibuang terlebih dahulu, sehingga alat reproduksi dapat dilihat dengan jelas.

Testes ataupun ovarium dapat diletakkan di luar tubuh ikan dengan cara menariknya, dalam hal ini harus

menggunakan pinset dan gunting. Untuk melihat sperma dan telur dapat dilakukan dibawah mikroskop.





## **10. SISTEM EMBRIOLOGI**

Awal perkembangan dimulai saat pembuahan (fertilisasi) sebuah sel telur oleh sel sperma yang membentuk zygot (zygot). Gametogenesis merupakan fase akhir perkembangan individu dan persiapan untuk generasi berikutnya. Proses perkembangan yang berlangsung dari gametogenesis sampai dengan membentuk zygot disebut progenesis. Proses selanjutnya disebut embriogenesis (blastogene) yang mencakup pembelahan sel zygot (cleavage), blastulasi, gastrulasi, dan neurulasi. Proses selanjutnya adalah organogenesis, yaitu pembentukan alat-alat (organ) tubuh. Embriologi mencakup proses perkembangan setelah fertilisasi sampai dengan organogenesis sebelum menetas atau lahir.

Cleavage yaitu tahapan proses pembelahan sel. Proses ini berjalan teratur dan berakhir hingga mencapai blastulasi. Bisa juga dikatakan proses pembelahan sel yang terus menerus hingga terbentuk bulatan, seperti bola yang di dalamnya berisi rongga. Gastrulasi merupakan proses kelanjutan blastulasi. Hasil proses ini adalah terbentuknya tiga lapisan, yaitu ektoderm, mesoderm dan entoderm.

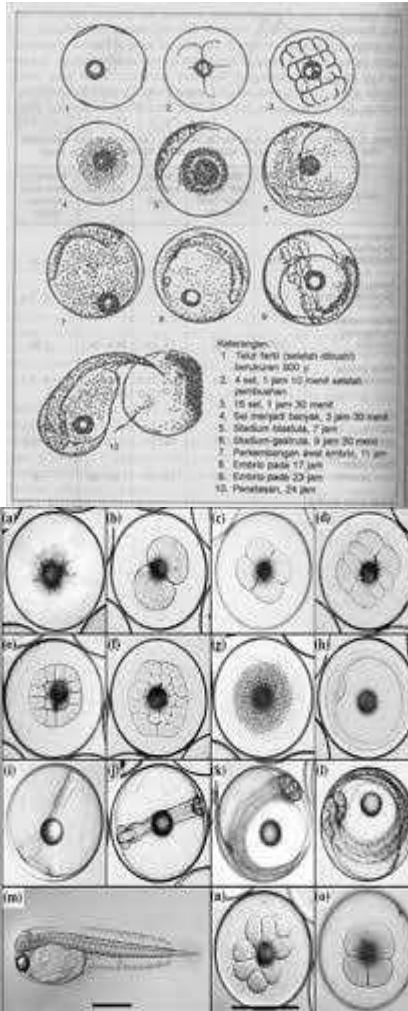


Organogenesis adalah tahapan dimana terjadi pembentukan organ-organ tubuh dari tiga lapisan diatas, yaitu ektoderm, metoderm dan entoderm. Setiap lapisan membentuk organ yang berbeda. Ektoterm membentuk lapisan epidermis pada gigi, mata dan saraf pendengaran. Mesoderm membentuk sistem respirasi, pericranial, peritonal, hati dan tulang. Sedangkan entoterm membentuk sel kelamin dan kelenjar endokrin.

Kebanyakan telur ikan-ikan pelagis laut dibuahi secara eksternal dan melayang di dekat permukaan laut. Telur ini berkisar 0,5-5,5 mm dalam diameter. Periode embrionik dapat dibagi menjadi tiga tahap yaitu periode awal yang merupakan fertilisasi untuk penutupan bastopore. Periode tengah yaitu waktu penutupan blastopori dan ekor lateral mulai menjauh dari sumbu embrionik dan periode akhir dimana waktu ekor melengkung dari sumbu embrionik. Pada setiap spesies terdapat sedikit variasi telur karakter telur seperti ukuran, jumlah dan ukuran gelembung-gelembung minyak, permukaan korion, kuning telur, pigmentasi, dan morfologi dari perkembangan embrio yang meliputi anatomi dan morphometric tahap awal telur ikan.

Bentuk kantung kuning telur sangat bervariasi dari bulat dan memanjang misalnya Clupeoids. Keseluruhan pigmentasi juga sangat penting sejauh menyangkut identifikasi. Melanophores adalah pigmen utama yang digunakan untuk identifikasi kantung kuning telur-larva.

Pigmen lain mungkin ada tetapi kebanyakan akan hilang dalam diawetkan (formalin atau alkohol) spesimen. Pada akhir tahap kantung kuning telur mulut dan usus dibentuk dan anus terbuka pada atau dekat dengan margin purba sirip. Mata menjadi berpigmen dan organ utama dan sistem penginderaan, penting untuk menangkap memangsa, menjadi fungsional.



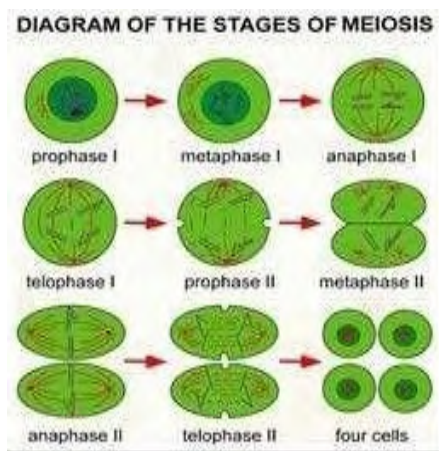
Gambar 40. Tahapan perkembangan telur

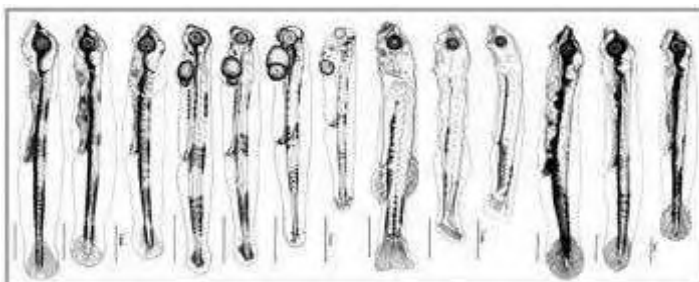
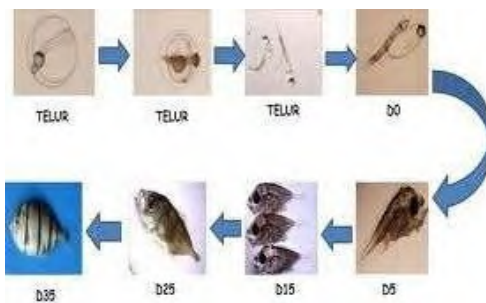
**Keterangan Gambar :**

Tahap-tahap perkembangan dan pembelahan yellowtail kingfish (*Seriola lalandi*): (a) pra-rengkah; (b) 2

sel; (c) 4 sel; (d) 8 sel; (e) 16 sel; (f) 32 sel; (g) pertengahan-tahap blastula; (h) gastrula; (i) penampilan embrio; (j) 20 myomere embrio; (k) embrio maju; (l) menetas praembrio; (m) larva 4 jam posthatch; (n) pembelahan asimetris di blastula; (o) tidak jelas margin sel dalam blastula.

Ukuran dan panjang pada saat menetas bervariasi antar spesies ikan, yang umumnya terkait dengan diameter telur atau kuning telur. Ukuran kuning telur, dalam larva baru menetas, juga berkaitan dengan ukuran dan telur dengan jumlah kuning telur yang digunakan sebelum menetas.







Gambar 41. Tahapan perkembangan sel, telur, & benih

## I. Tujuan

Praktikum ini bertujuan untuk mengenal tahap-tahap perkembangan embrio pada ikan.

## II. Materi

Pada praktikum ini dipelajari perkembangan telur ikan sejak dibuahi hingga menjadi larva. Telur-telur berasal dari induk-induk ikan budidaya.

## III. Prosedur

Perkembangan telur sejak dibuahi hingga menjadi larva dapat diikuti melalui pengamatan yang sistematis.



Setiap perkembangan telur dapat dilihat melalui contoh telur yang diambil dan diawetkan pada periode-periode waktu tertentu atau pengamatan langsung dari waktu ke waktu sampai menetas.

Untuk mendapat gambaran yang jelas dan beraturan tentang perkembangan embrio ikan, sebaiknya dipakai induk-induk ikan yang biasa dibudidaya seperti mas (*Cyprinus carpio*), lele (*Clarias sp*), nilam (*Osteochilus hasselti*), tawes (*Puntius javanicus*) dan lainnya.

Dari ikan-ikan tersebut mudah diperoleh gamet baik secara pemijahan di kolam atau secara diurut setelah terlebih dahulu dirangsang dengan suntikan ekstrak hipofisa atau lainnya. Dalam latihan ini dipakai induk ikan mas dan telur serta spermanya diperoleh dengan teknik pengurutan (*stripping*), karena dengan cara ini dapat ditentukan waktu awal pembuahan ( $t_0$ ) dan perkembangan seterusnya. Sebagai perangsang ovulasi dipakai larutan (ekstrak) hipofisa ikan sejenis.

Pelaksanaan latihan ini disusun dalam beberapa tahap : **persiapan** (pemilihan induk ikan mas), **pembuatan larutan hipofisa** dan **penyuntikan** untuk merangsang ovulasi, **pengambilan telur dan sperma**,

**pembuahan sel-sel telur oleh sperma, inkubasi, dan pengamatan perkembangan embrio.**

### III.1 Persiapan

Induk ikan jantan dipilih dan betina dipilih yang sehat dan dalam keadaan siap untuk berpijah (matang gonad), berukuran sekitar 0.5-1 kg. Pada ikan-ikan betina yang cukup besar dapat dilakukan pemeriksaan kondisi kematangan telurnya dengan cara biopsy, yakni untuk melihat posisi inti atau kantong germinal dalam telur. Dengan bantuan spuit (penghisap) dan pipa plastic (kateter/kanula) contoh telur diambil lewat lubang genital dengan hati-hati. Kemudian dimasukkan ke dalam larutan **Serra**. Setelah sekitar 15 menit, telur-telur diperiksa di bawah mikroskop untuk melihat posisi inti, yang biasanya merupakan suatu titik berwarna coklat atau hijau tua (kehitam-hitaman), apakah ia masih di tengah-tengah kuning telur atau sudah berada di sisi.

Jika sudah berada pada posisi yang kedua maka induk ikan sudah siap untuk diberi rangsangan larutan hipofisa agar mempercepat proses ovulasi. Walau sudah

bergonad cukup matang ikan mas tidak akan berpijah (kawin) apabila tidak ada tempat menempelkan telur-telurnya seperti kakaban, rumput, dan lain-lainnya, selain faktor lingkungan yang cocok ( $O_2$ , suhu, pH).

Larutan serra memiliki komposisi sebagai berikut:

- Alkohol 95% 60 bagian (volume)
- Formaldehida 40% 30 bagian
- Asam cuka pekat 10 bagian

Untuk pemeriksaan posisi inti telur, telur-telur tersebut tidak boleh berada dalam larutan sera lebih dari 15 menit karena inti tersebut akan hilang (rusak).

Sebaiknya jumlah induk jantan lebih banyak daripada induk betina (2:1) supaya mendapat cairan sperma yang cukup. Induk-induk jantan dan betina dipelihara secara terpisah untuk mempermudah pemberian dosis penyuntikan perangsangan.

### III.2 Pembuatan dan penyuntikan larutan hipofisa

Untuk keperluan perangsang pemijahan, dapat dibuat larutan hipofisa yang berasal dari serbuk hipofisa

ikan mas atau dari hipofisa segar yang diambil langsung dari ikan-ikan donor dewasa yang sejenis (ikan mas).

Dosis cara pertama adalah 3 mg serbuk hipofisa per kilogram berat ikan betina dan 1-2 mg untuk ikan jantan. Serbuk hipofisa tersebut dihaluskan (digerus) dalam tabung khusus (potter) dan dibuat larutan atau diencerkan menjadi 10 % dalam akuabistilika atau larutan garam 0.9 N NaCl. Setelah dipisahkan antara cairan dan endapannya dengan sentrifus, cairan tersebut sudah siap dipakai. Penyuntikan dilakukan 2 kali, yang pertama satu bagian dari volume larutan (pukul 8.00 atau 9.00) dan yang kedua 9 bagian sisanya pada 6 atau 7 jam kemudian (pukul 14.00 atau 16.00). Penyuntikan yang lebih efektif dan efisien dilakukan pada ruang abdominal (disuntikkan di antara dua sirip perut dengan arah sejajar perut (horizontal). Penyuntikan harus hati-hati agar tidak mengenai hepato pancreas dan lain-lain.

Dosis untuk hipofisa segar atau yang belum dibuat tepung adalah sebagai berikut. 1 kg induk betina memerlukan hipofisa yang diambil dari 2 kg donor ikan yang dewasa, sedangkan induk jantan hanya memerlukan hipofisa dari satu kg donor yang dewasa. Ikan donor harus

yang dewasa agar diperoleh hipofisa yang cukup berisi hormone Gonadotropin. Butir-butir hipofisa itu dapat langsung (segar) dibuat larutan untuk disuntikkan atau yang sudah diawetkan dalam aseton beberapa waktu sebelumnya. Hipofisa yang segar digerus (dilumatkan) dalam potter kemudian dilarutkan dalam akuabidestilata yang menjadi larutan 10 % dan dipisahkan dengan sentrifus. Selanjutnya pemakaiannya sama seperti pemakaian serbuk hipofisa cara pertama di atas. Untuk hipofisa yang dilarutkan dalam aseton sebelum digerus butir-butir hipofisa itu dikeringkan dengan angin di atas kertas tissue. Selanjutnya cara pembuatan dan penggunaannya sama seperti yang lain telah disebut di atas.

Sebelum disuntik induk ikan yang akan dipakai dipuasakan (diberok) lebih dahulu minimal 24 jam sebelumnya untuk mencegah keluarnya kotoran pada waktu pengambilan telur dan sperma (stripping).

### III.3 Pengambilan Telur dan Sperma

Biasanya induk ikan mas betina akan mulai berovulasi pada malam hari, 12 atau 14 jam setelah

penyuntikan larutan hipofisa pertama. Untuk mencegah agar telur-telur itu tidak dikeluarkan di tempat penyimpanannya maka beberapa jam sebelumnya harus terus menerus diperiksa dengan cara mengurut perutnya perlahan ke belakang. Apabila sudah keluar cairan kental dan berisi beberapa butir telur, hal itu menunjukkan bahwa dalam waktu kurang dari satu jam lagi ikan tersebut akan berovulasi.

Pemeriksaan terhadap induk jantan pun harus dilakukan terus menerus. Berdasarkan pengalaman untuk mendapatkan sperma biasanya lebih mudah daripada untuk mendapatkan telur.

Dalam pengambilan telur maupun sperma beberapa hal perlu diperhatikan adalah:

- Usahakan induk tidak bergerak-gerak, hal ini dapat dikerjakan dengan cara induk dibungkus dalam kain handuk lembab (jangan yang basah atau kering) terutama pada bagian kepala.
- Tempat menampung telur dan sperma harus betul-betul bersih dan kering. Lubang anus serta urogenital dan sekitarnya harus kering;



dikeringkan dengan kertas tissue atau handuk bersih dan kering.

- Telur dan sperma juga harus bersih dari urin dan kotoran supaya tidak tercemari, induk-induk ikan harus diberok terlebih dahulu.
- Telur dan sperma yang terkumpul harus diletakkan pada tempat yang sejuk dan secepatnya dipakai.

#### III.4 Pembuahan

Seperti diterangkan di depan bahwa untuk mengetahui saat awal pembuahan ( $t_0$ ) maka dilakukan pembuahan telur dengan sperma. Pembuahan dapat dilakukan secara basah dalam cawan petri yang telah berisi air setengahnya. Telur diambil sedikit (20-30 butir) dengan spatula (sendok) dan sperma diteteskan dengan pipet atau spuit kecil (lebih kurang satu tetes kecil 0,1 cc). Jika ada pakailah mikropipet yang setiap tetesnya bervolume tetap dan dapat diatur. Setiap setelah dipakai mengaduk dalam cawan petri, spatula harus dikeringkan dengan kertas tissue atau kain lap yang bersih sampai kering sebelum dipakai lagi untuk mengambil telur. Lakukanlah pembuahan pada beberapa cawan petri untuk

mendapatkan jumlah telur yang cukup bagi pemeriksaan perkembangan embrio.

Jangan lupa mencatat saat melakukan pembuahan pada setiap cawan tersebut untuk mendapatkan  $t_0$  yang tepat. Setelah lebih kurang 2 menit, telur dalam cawan tersebut dibilas dengan air bersih dengan cara mengganti air beberapa kali sambil digoyang-goyang. Kemudian cawan-cawan yang berisi telur-telur pada dasarnya dimasukkan ke dalam tempat inkubasi setelah diberi kode yang cocok.

### III.5 Inkubasi telur yang telah dibuahi

Cawan-cawan petri yang berisi telur itu disusun dalam sebuah baki pengeraman (incubator) yang terbuat dari bingkai kayu dan diberi alas dan ditutup dengan kain kasa kemudian baki tersebut dimasukkan ke dalam akuarium yang berisi air dan terus menerus di aerasi, suhu air terus diperiksa dan dicatat.

### III.6 Pengamatan Perkembangan embrio

Untuk mengetahui perkembangan embrio ikan maka dilakukan pengamatan terhadap contoh-contoh



telur yang belum dibuahi dan diawetkan. Telur yang telah dibuahi diambil dan diawetkan berturut-turut pada 5 menit. Setelah pembuahan ( $t_5$ ), 15 menit ( $t_{15}$ ), dan

seterusnya  $t_{30}$ ,  $t_{1 \text{ jam}}$ ,  $t_{2 \text{ jam}}$ ,  $t_{4 \text{ jam}}$ ,  $t_{6 \text{ jam}}$ ,  $t_{8 \text{ jam}}$ ,  $t_{12 \text{ jam}}$ ,  $t_{16 \text{ jam}}$ ,

$t_{24 \text{ jam}}$ : sampai menetas dan kuning telurnya menghilang

Sebagai bahan pengawet dipakai larutan modifikasi stockyard yang komposisinya adalah

- ☐ Formaldehida 40% : 25 bagian volume
- ☐ Gliserol : 6 bagian volume
- ☐ Asam cuka pekat : 4 bagian volume
- ☐ Akuadestilata : 65 bagian volume

Telur diawetkan dan disimpan dalam tabung kaca kecil yang bertutup plastic rapat dan diberi label. Pemeriksaan dibawah mikroskop diseksi setelah telur-telur tersebut dibuka korionnya. Dilihat, digambar serta diberi keterangan yang jelas pada setiap perubahan yang terjadi.

## DAFTAR PUSTAKA

Ahmadi, M., D. Ferdiansyah., dan Endang T.W. (2019). Pengaruh Penggunaan Pupuk Cair *Azolla pinnata* terhadap Kepadatan *Spirulina sp.* pada Kultur Skala Intermediate. Prosiding SEMNASDAL (Seminar Nasional Sumber Daya Lokal) II. Prodi Ilmu Perikanan Fakultas Pertanian UIM Pamekasan. 100-109 hlm

Ferdiansyah, D. & Hidayat, M. T. (2017). Ancaman perikanan skala kecil terhadap hiu di Sumenep untuk

kebutuhan pengelolaan yang efektif dan berkelanjutan. *Jurnal Agrosains: Karya Kreatif Dan Inovatif*, 3(1), 224-232

Anonimus. ?. Cara Reproduksi Ikan Tawar.

<file:///D:/Data/Ichthyologi%20III/carareproduksi-ikan-tawar.htm>.

Anonimus. ?. Sistem Ekskresi Pada Pisces.



<file:///D:/Data/Ichthyologi%20III/sistemekskresi-pada-pisces.htm>

Anonimus. 2008. Sistem Syaraf Ikan.  
<file:///D:/Data/Ichthyologi%20III/sistemsyaraf-ikan.htm>

Anonimus. ?. Sistem Rangka Ikan.  
<file:///D:/Data/Ichthyologi%20III/sistemrangka-ikan.htm>

Anonimus. ?. Alat Pernafasan Hewan.  
<file:///D:/Data/Ichthyologi%20III/alatpernafasan-hewan.htm>

Burhanuddin, A. I. 2008. Peningkatan Pengetahuan Konsepsi Sistematika dan Pemahaman System Organ Ikan yang Berbasis SCL pada Mata Kuliah Ikhtiologi. Jurusan Ilmu Kelautan

Fakultas Ilmu Kelautan dan Perikanan Universitas Hasannudin.

Tim Ikhtiologi. 1989. Ikhtiologi. Diktat Institut Pertanian Bogor.



Saanin, H. 1984. Taksonomi dan Kunci Identifikasi Ikan I & II. Penerbit Binacipta Jakarta.



Penulis bernama lengkap Doni Ferdiansyah, S.Kel., M.M. dilahirkan pada tanggal 25 Februari 1988 di Kabupaten Sumenep, Ujung Timur Pulau Madura sebagai putra pertama dari pasangan H. Fathol Barri dan Hj. RA. Rabi'atun, serta Istri Nuke Wahyuning Tyas S.Kep Ners. Pendidikan penulis ditepuh di Sekolah Dasar SDN Batuan I, lulus pada tahun 2000. Pendidikan berikutnya di SLTP Negeri I Sumenep, lulus pada tahun 2003.

Selanjutnya menempuh pendidikan pada SMU Muhammadiyah I Sumenep, lulus pada tahun 2006. Setelah lulus dari SMU penulis berkesempatan melanjutkan pendidikan ke Perguruan Tinggi Negeri pada Universitas Trunojoyo dengan Program Studi Ilmu Kelautan, Lulus pada tahun 2011. Terakhir melanjutkan di STIE Surabaya dengan Program Studi Manajemen Sumber Daya Manusia, lulus pada tahun 2015. Sejak lulus sarjana penulis merintis usaha budidaya dan pengepul pemasaran ikan.

Penulis juga pernah mendapat piagam penghargaan dari Dinas Provinsi Jawa Timur sebagai Kelompok Produk Inovatif Harapan Dua dalam acara Gelar Pelaku Usaha Ikan, sekarang kesibukan penulis menjadi Dosen tetap di Universitas Islam Madura dan mencoba



belajar menulis karya ilmiah Terindeks Scopus dan Buku Ajar Salah Satunya Buku Teks Ichtiology ini.

Buku pengantar dalam perkuliahan ilmu perikanan ini disusun dengan maksud untuk mengarahkan para mahasiswa untuk memahami tentang ikan dengan aspek yang lebih baik. Dengan pengenalan dasar bentuk dan fungsi organ-organ pada ikan, melakukan praktikum dasar serta dapat menambah ketrampilan tentang morfologi dan anatomi ikan. Buku ini diberi judul Ichthyologi ini disusun untuk memepermudah mahasiswa mengenal morfologi, anatomi dan 10 sistem organ tubuh pada ikan serta keberlanjutan dalam mengidentifikasi ikan.

Penulis

Doni Ferdiansyah



Penyunting Naskah bernama lengkap Mohammad Taufiq Hidayat, S.P., M.M. dilahirkan pada tanggal 27 Desember 1984 di Kabupaten Pamekasan, Kota Pamekasan Pulau Madura sebagai putra ketiga dari pasangan Mohamad Erfan Sanusi, S.H dan Soraya, serta Istri Ike Nurjannah, S, Tr, Keb. Pendidikan penulis ditepuh di Sekolah Dasar SDN Jungcangcang I, lulus pada tahun 1998. Pendidikan berikutnya di SLTP Negeri I Pamekasan, lulus pada tahun 2001. Selanjutnya menempuh pendidikan pada SMU Negeri 2 Pamekasan, lulus pada tahun 2004. Setelah lulus dari SMU penulis berkesempatan melanjutkan pendidikan ke Perguruan Tinggi Negeri pada Universitas Jember dengan Program Studi Agronomy, Lulus pada tahun 2010. Terakhir melanjutkan di STIE Mahardhika Surabaya dengan Program Studi Manajemen, lulus pada tahun 2014. Sejak lulus sarjana S1 penulis bekerja sebagai penyuluh pertanian di Provinsi Jawa Timur kontrak selama 2 tahun dan kemudian melanjutkan study S2 sampai dengan tahun 2014 akhir. Awal tahun 2015 penulis sekarang menjadi Dosen tetap di Universitas Islam Madura dan mencoba belajar menulis karya ilmiah Terindeks Scopus, SINTA dan Buku Ajar Salah Satunya Buku Teks Ichtiology ini.



Buku pengantar dalam perkuliahan ilmu perikanan ini disusun dengan maksud untuk mengarahkan para mahasiswa untuk memahami tentang ikan dengan aspek yang lebih baik. Dengan pengenalan dasar bentuk dan fungsi organ-organ pada ikan, melakukan praktikum dasar serta dapat menambah ketrampilan tentang morfologi dan anatomi ikan. Buku ini diberi judul Ichthyologi ini disusun untuk mempermudah mahasiswa mengenal morfologi, anatomi dan 10 sistem organ tubuh pada ikan serta keberlanjutan dalam mengidentifikasi ikan.

Editor

MohammaTaufiq Hidayat





## Lampiran. Laporan Praktikum

<p><b>Nama Mhs :</b></p> <p><b>NIM :</b></p> <p><b>Tanggal Praktikum :</b></p>	<p><b>Dosen Mata Kuliah :</b></p> <p><b>Topik Praktikum :</b></p>
--	---

<p><b>GAMBAR</b></p>	<p><b>KETERANGAN</b></p>
----------------------	--------------------------

*Pedoman Praktikum Ichthyology I*

Buku pengantar dalam perkuliahan ilmu perikanan ini disusun dengan maksud untuk mengarahkan para mahasiswa untuk memahami tentang ikan dengan aspek yang lebih baik. Dengan pengenalan dasar bentuk dan fungsi organ-organ pada ikan, melakukan praktikum dasar serta dapat menambah ketrampilan tentang morphologi dan anatomi ikan. Buku ini diberi judul Ichthyologi ini disusun untuk mempermudah mahasiswa mengenal morphologi, anatomi dan 10 sistem organ tubuh pada ikan serta keberlanjutan dalam mengidentifikasi ikan.

ISBN 978-623-99285-8-2 (PDF)



9 786239 928582

  
**ALNEAKU**  
PUBLISHER

